Aus der äußeren Station eines Lazaretts im General-Gouvernement Belgien
(Chefarzt: Oberstabsarzt Dr. Rosenthal; Stationsarzt: Stabsarzt Dr. Schreiner.)

# Ein Beitrag zur Klinik der Recklinghausen'schen Krankheit

## nebst Veröffentlichung eines Falles.

---

Inaugural-Dissertation

zur

Erlangung der Doktorwürde

in der

Medizin, Chirurgie und Geburtshilfe

der

Hohen medizinischen Fakultät der Universität Marburg

vorgelegt von

Boleslaw Hanasz,
approb. Arzt aus Strelno (Prov. Posen).

---

Marburg.
Druckerei des General-Gouvernements in Brüssel.
1917.

Aus der äußeren Station eines Lazaretts im General-Gouvernement Belgien
(Chefarzt: Oberstabsarzt Dr. Rosenthal; Stationsarzt: Stabsarzt Dr. Schreiner.)

# Ein Beitrag zur Klinik der Recklinghausen'schen Krankheit

## nebst Veröffentlichung eines Falles.

---

## Inaugural-Dissertation

zur

Erlangung der Doktorwürde

in der

Medizin, Chirurgie und Geburtshilfe

der

Hohen medizinischen Fakultät der Universität Marburg

vorgelegt von

Boleslaw Hanasz,
approb. Arzt aus Strelno (Prov. Posen).

R. UNIV. BIBLIOTHEEK LEIDEN

Marburg.
Druckerei des General-Gouvernements in Brüssel.
1917.

Angenommen von der Medizinischen Fakultät Marburg
am 29. XII. 1917.

Gedruckt mit Genehmigung der Fakultät.

Referent: Prof. Dr. v. Bergmann.

Meinen Eltern
in Liebe und Dankbarkeit
gewidmet.

Digitized by the Internet Archive
in 2026

https://archive.org/details/IA41556035_0011

# Ein Beitrag zur Klinik der Recklinghausen'schen Krankheit nebst Veröffentlichung eines Falles.

Das zuerst von THILESIUS im Jahre 1793 beschriebene Krankheitsbild der Neurofibromatose, von dessen Fall noch heute Präparate in der Sammlung des pathologischen Institutes in Leipzig aufbewahrt werden, verdankt seine klinische und histogenetische Klarstellung den Untersuchungen v. RECKLINGHAUSEN's, die er in seiner Monographie: „Ueber die multiplen Fibrome der Haut und ihre Beziehung zu den multiplen Neuromen", Berlin 1882, niedergelegt hat. In Anerkennung dieser Verdienste hat man die Krankheit mit seinem Namen bezeichnet. Ursprünglich ist der Symptomenkomplex auf die Trias: Naevi, multiple Haut- und Nervenfibrome beschränkt worden. In den letzten Jahren hat jedoch sowohl das path.-anatomische, als auch das klinische Krankheitsbild eine erhebliche Ausdehnung erfahren, nachdem durch zahlreiche Arbeiten, ganz besonders aus dem Gebiete der path. Anatomie, Fälle bekannt wurden, die eine relativ häufige Komplikation der Neurofibromatose mit Tumoren des Zentralnervensystems, des Kleinhirnbrückenwinkels, der Rückenmarkswurzel etc. zeigen.

Diese Beobachtungen weisen darauf hin, daß man es mit einer Erkrankung des peripheren und zentralen Nervensystems zu tun hat, welche die verschiedenartigsten Formen annehmen kann, je nach der Art, Lokalisation und Umfang des pathologischen Prozesses. Die erwähnte klassische Symptomentrias der Neurofibromatose bildet als Teilerscheinung dieser Systemerkrankung nur eine der zahlreichen Krankheitsformen, die am besten unter dem Namen „RECKLINGHAUSEN'SCHE KRANKHEIT" zu vereinigen sind.

Den Gegenstand dieser Arbeit bildet ein Fall von Recklinghausen'scher Krankheit, den ich auf der äußeren Station eines Lazaretts im General-Gouvernement Belgien zu beobachten Gelegenheit hatte. Außer einem großen Rankenneurom, Elephantiasis neurofibromatosa, multiplen Hautfibromen und einem ausgedehnten Schwimmhosennaevus bietet er noch einen interessanten neurologischen Befund und zwar neben Reflexanomalien auch Störungen der Sensibilität. Derartige Fälle sind klinisch nur in geringer Zahl beobachtet und beschrieben worden. Möge daher die Publikation

des folgenden Falles, für dessen freundliche Ueberlassung ich Herrn Chefarzt Oberstabsarzt Dr. ROSENTHAL und meinem früheren Stationsarzt Herrn Dr. SCHUMACHER an dieser Stelle meinen ergebensten Dank ausspreche, einen Beitrag zur Kenntnis der klinischen Erscheinungen der Recklinghausen'schen Krankheit liefern.

---

# Krankengeschichte.

## A. Anamnese:

Der 19½jährige Pat. Emil B., Bergarbeiter von Beruf, wurde am 25. Mai 1917 dem Lazarett wegen „Muskelschwund an beiden Oberschenkeln" überwiesen.

### I. Familienanamnese:

a) Eltern: Vater, 53 J., Bergarbeiter, hat angeblich keine besonderen Krankheiten durchgemacht. Kein Trinker.

Mutter: Mit 42 J. gestorben, angeblich an Herzschlag, hat etliche Muttermäler am Körper gehabt. War sehr „nervös" und wurde von der Umgebung für geisteskrank gehalten. Infolge Unordentlichkeit und schlechter Hauswirtschaft (Schuldenmachen) trennte sich der Vater mit den Kindern von ihr. Sie trank angeblich nicht. Näheres vermag Pat. über sie nicht anzugeben, da er damals (z. Zt. der Trennung) erst 5 J. alt war.

b) 2 Geschwister: 1 Bruder (29 J.), Fabrikarbeiter. Bei diesem ist angeblich seit Geburt das rechte Bein gelähmt.

1 Schwester (23 J.) ist angeblich gesund.

c) Großeltern (väterlicherseits): Großvater: Mit 40 J. gestorben. Todesursache unbekannt.

Großmutter: Mit 79 J. gestorben, angeblich an Lungenentzündung. Nähere Angaben vermag Pat. nicht zu machen, besonders nicht über die Großeltern mütterlicherseits. In den Nebenlinien der Familie sind keine besonderen Krankheiten aufgetreten, mit Ausnahme einer Cousine, die nervenkrank gewesen sein soll und an Krampfanfällen mit Störung des Bewußtseins litt. Sie ist mit 23 J. an Lungenentzündung gestorben.

### II. Frühere Krankheiten:

Kinderkrankheiten, insbesondere Infektionskrankheiten, hat Pat. nicht durchgemacht. Das Laufen und Sprechen hat er vor Ablauf

des ersten Lebensjahres gelernt. Vom Durchmachen der „Englischen Krankheit“ weiß er auch nichts. In der Schule hat er gut gelernt. Mit 13 J. erlitt er einen Unfall infolge Steinwurfs. Der Stein (ca. nußgroß) traf die Stirn etwa in der Gegend der rechten Augenbraue, in der Nähe des inneren Augenwinkels. Die Wunde, angeblich 10 Pfg.-Stück groß, erstreckte sich nur auf die Haut und heilte in 14 Tagen vollständig ab. Als der Verband vom Auge entfernt wurde, merkte Pat., daß er mit dem rechten Auge schlecht sah. Das Sehvermögen hat sich dann noch rasch und erheblich verschlechtert, so daß Pat. nach ½ J. nur noch einen Lichtschimmer wahrnehmen konnte. Zurzeit sieht er angeblich fast nichts mit diesem Auge. Ob das jetzt bestehende Schielen mit dem rechten Auge bereits vorher bestanden hat oder im Anschluß an diese Verletzung entstanden ist, vermag Pat. nicht anzugeben, da ihm dies nie früher aufgefallen ist. Seine Aufmerksamkeit wurde erst im Lazarett darauf gelenkt. Im Jahre 1916 hat er sich infolge Ueberhebens einen rechtsseitigen Leistenbruch zugezogen und wurde deswegen operiert. Nach Mitteilung des behandelnden Arztes, Dr. Hügelmann, Hohenmölsen, handelte es sich um eine praeperitoneale Hernie, deren Entstehungsursache in einem unvollkommenen descensus testiculi und mangelhafter Obliteration des processus vaginalis peritonei zu suchen ist. Der dystrophische Hoden wurde in dem eröffneten Bruchsack gefunden. Mit Rücksicht auf die Möglichkeit einer besseren Entwicklung desselben nach der Operation und der dadurch erhaltenen Funktion wurde der Hoden praeperitoneal fixiert.

### III. Jetzige Beschwerden:

Anfangs April 1917 wurde Pat. von seinen Kameraden beim Baden auf einen kleinen, länglichen Wulst in der Kreuzbeingegend aufmerksam gemacht. Derselbe nahm ziemlich schnell an Größe zu und erreichte bald einen bedeutenden Umfang. Es bildete sich eine große, herabhängende Hautfalte, die ihm das Liegen auf dem Rücken und das längere Stehen erschwerte, da er dabei in dieser Hautfalte starke, nadelstichartige Schmerzen verspürte. Er war gezwungen, beim Liegen öfters die Lage zu wechseln, wonach jedoch die Schmerzen nicht aufhörten, sondern eine Zeit lang weiter andauerten. In jener Zeit begann auch ein allmählich zunehmendes Schwächegefühl im Rücken, in den Hüften und in den Beinen. Dies ging soweit, daß Pat. beim längeren Stehen in den Knien zusammenknickte. Er klagt über viel Kreuzschmerzen, namentlich beim Marschieren und Tornistertragen. Sein watschelnder Gang wurde von den Vorgesetzten oft beanstandet. Ueber die auffallende Pigmentation am Rumpfe, namentlich die Zeit ihrer Entstehung, vermag er keine näheren Angaben zu machen. Er weiß nur von einem Leberfleck in der Nähe des Nabels, der angeblich

seit Geburt besteht. Einen ebensolchen soll an der gleichen Stelle auch die Mutter gehabt haben. In der letzten Zeit hat Pat. an verschiedenen Stellen des Körpers zahlreiche blaue Flecke bemerkt. Daß unter diesen sich Knoten befinden, hat er nicht gewußt. Er leidet angeblich viel an Schweißausbrüchen und hat etwas Husten mit geringem Auswurf, besonders des Morgens. Irgend einen Unfall, namentlich am Kopf oder Gesäß, hat Pat. mit Ausnahme der erwähnten Verletzung an der rechten Augenbraue nicht erlitten. Er ist sonst immer gesund gewesen. Sexueller Verkehr, Alkohol- und Nikotinmißbrauch werden in Abrede gestellt.

## B. Befund.

Körpergröße: 1,57 m, Körpergewicht 55,5 kg, Körperwärme 36,8 (Achselhöhle). Guter Ernährungszustand. Fettpolster in geringem Maße vorhanden. Die Muskulatur ist mittelkräftig entwickelt.

Skelettsystem:

Der Schädel ist asymmetrisch von leicht dolichocephalem Typ. Maße: Horiz. Umfang 52,5 cm; frontooccipitaler Durchmesser 17 cm, bitemporaler 16 cm. Am Hinterkopf, im Gebiet des rechten Scheitelbeins, fallen eigenartige Deformitäten auf, insbes. drei Impressionen und zwei höckerige Prominenzen. Die größte Impression, 10 cm lang und 3 cm breit, verläuft in der Gegend der Lambdanaht in einem dieser Naht entsprechenden, nach oben convexen Bogen. Die II. Impression, die kleinste von den dreien, befindet sich in der Pfeilnaht, 5 cm oberhalb des Scheitelpunktes der Lambdanaht, ist kreisrund und 3 cm im Durchmesser. Die III. Impression liegt im rechten Scheitelbein selbst, in der Linie des bitemporalen Durchmessers und beginnt etwas oberhalb der Schläfenbeinschuppe. Auch sie hat einen etwa kreisrunden Umfang von der Größe eines 3 M.-Stückes. Beim Betasten der Delle findet man, daß sie nicht gleichmäßig vertieft ist, sondern an einer Stelle noch eine tiefere Einbuchtung von der Gestalt eines Fingereindrucks hat. Nach vorn wird diese Impression durch eine höckerige Prominenz des rechten Scheitelbeins von ca. 1 cm Höhe abgegrenzt, die sich allmählich nach vorn und oben zu abflacht. Die zweite höckrige Prominenz, gleichfalls im Bereich des rechten Scheitelbeins, liegt etwas nach hinten und oben von der letzt erwähnten und ist nicht so hoch wie die erstere. Der Schädelknochen zeigt nirgends, auch nicht im Gebiet der Dellen und Höcker, eine veränderte Konsistenz, namentlich keine Erweichung; er fühlt sich ebenso hart an, wie an anderen Stellen. Dagegen ist an diesen Stellen eine mäßige Druck- und Klopfempfindlichkeit vorhanden, aber keine Schalldifferenz. Die

beiden Stirnhöcker sind noch gut angedeutet, aber kaum nennenswert über das gewöhnliche Maß hinaus. Die Stirn ist etwas niedrig. Bezgl. der Ohren ist zu bemerken, daß beide Ohrläppchen angewachsen sind, und daß am linken Ohr eine starke Einkerbung oberhalb des Ohrläppchens sich befindet. Die Nasenwurzel ist normal gebildet. Die Scheidewand zeigt eine Deviation nach links. Die Backenknochen vorstehend. Der Ober- und Unterkiefer zeigt keine Besonderheiten. Das Gebiß ist in sehr gutem Zustand; der harte und auch der weiche Gaumen normal gebildet. Der Brustkorb ist von normaler Form. Umfang über den Brustwarzen 82—88 cm. Beide Brusthälften dehnen sich gleichmäßig aus. Die Rippenknorpelgrenze ist besonders gut fühlbar infolge mehr oder minder ausgebildeter Verdickungen. An der Uebergangsstelle der zweiten rechten Rippe in den Rippenknorpel ist dies besonders deutlich ausgeprägt. Das Brustbein ist ziemlich gerade, so daß der Angulus Ludovici nur wenig angedeutet erscheint. An der Wirbelsäule sieht man eine unerhebliche Skoliose mit der Konvexität nach links im Bereiche der oberen Brustwirbelsäule (I.—VI Br. W.). Ferner fällt eine stark ausgebildete Lordose der unteren Brust- und Lendenwirbelsäule auf. Die Wirbel sind weder druck- noch klopfempfindlich. Das Becken ist von femininem Typus: breit und geräumig. Die Hüften mehr als gewöhnlich vorstehend. Obere Gliedmaßen o. B. An den unteren Gliedmaßen ist bdrs. Genu valgum vorhanden, links erheblich stärker ausgebildet als rechts. Ferner sind bdrs. Plattfüße vorhanden. Das Fußgewölbe hat sich bdrs. vollständig gesenkt. Am linken Fuß ist die Deformität erheblich mehr im Sinne eines pes planovalgus ausgebildet. Maße: Mitte Oberschenkel bdrs. 44 cm. Größter Umfang der Waden bdrs. 30 cm.

Aeußere Bedeckung:

Auf den ersten Blick fällt vor allen Dingen eine eigenartige Verfärbung der Haut auf, an der man vier verschiedene Arten unterscheiden kann:

1. ein großer diffuser Naevus in Gestalt einer Badehose;
2. zahlreiche Naevi materni;
3. verstreute Naevi lenticulares;
4. multiple „blaue Flecke".

Ad 1. Der große Naevus am Rumpf und an beiden Oberschenkeln besteht in einer diffusen Pigmentation der Haut und hat, wie gesagt, die Gestalt einer Badehose. Er ist milchkaffeeähnlich gefärbt und zeigt eine scharfe Abgrenzung. Seine obere Grenze verläuft auf der ventralen Seite in einem nach oben offenem Bogen, dessen niedrigster Punkt etwa in der Mitte zwischen Nabel und Schwertfortsatz des Brustbeins liegt. Der Bogen verläuft dann bdrs. allmählich symmetrisch aufsteigend, ca. 6 cm unter den

Brustwarzen nach den Achselhöhlen und dem Rücken zu. Seine obere Grenze bildet auf der dorsalen Seite einen nach oben leicht konvexen Bogen, der ca. 2 Querfinger oberhalb der beiden unteren Schulterblattwinkel verläuft und sich zwischen den beiden Schulterblättern mehr zuspitzt. Sein höchster Punkt entspricht der Höhe des Dornfortsatzes des VI. Brustwirbels. Die untere Grenze dieser „Badehose" ist nicht so scharf, aber dennoch sehr deutlich markiert. Sie verläuft auf der Streckseite beider Oberschenkel etwa an der Grenze zwischen unterem und mittlerem Drittel, u. zw. links 2 Querfinger tiefer als rechts. Auf der Beugeseite beider Oberschenkel verläuft die untere Grenze eine Hand breit oberhalb der Beugefalte der Kniekehle, rechts etwas tiefer als links.

Ad 2. Als zweite Art der Pigmentierung treffen wir sogenannte Leberflecke oder Muttermäler an verschiedenen Stellen des Körpers, scharf umschrieben, von glatter Oberfläche und brauner Farbe, die verschiedene Nüancen zwischen Milchkaffee- und Kastanienbraun zeigt. Dieselben sind bald stecknadelkopf- bis bohnengroß, bald von der Größe eines 3 M.-Stückes, rund, eckig oder oval, wie z. B. an der oberen Grenze der „Badehose" etwas nach links von der Linea alba; zwei etwas kleinere befinden sich in der Gegend des linken Schulterblattes, ein ebensolches Muttermal in der Nähe des rechten Schlüsselbeins, am linken Oberarm und an der rechten Wade. Auch über der linken Kniescheibe liegt ein derartiger etwas erhabener und dunkler gefärbter, behaarter Naevus von der Größe eines 10 Pfg.-Stückes. Ebenfalls im Bereiche des großen, diffusen Naevus trifft man zahlreiche Pigmentflecke von Stecknadelkopf- bis Bohnengröße an, die sich durch ihre etwas dunklere Farbe besonders deutlich von dem milchkaffeefarbenen Hintergrund abheben, wie z. B. rechts vom Nabel einen erbsengroßen, kastanienbraunen Fleck, ferner in der Gegend der linken Schenkelbeuge 15 verstreut liegende, punktförmige bis reiskorngroße Naevi. In der rechten Schenkelbeuge sind nur 4 derartige zu sehen. Im Gesicht befindet sich ein rötlich verfärbter Fleck an der rechten Wange von der Größe einer Erbse; ferner an der rechten Nasenseite unter dem inneren Augenwinkel ein kleinerer, etwas erhabener, bräunlicher Pigmentfleck. Ein ebensolcher, aber behaarter Naevus ist an der linken Wange vorhanden. In der Gegend des Trochanter major rechts befinden sich drei unmittelbar untereinander gelegene, bogenförmig verlaufende, dunkelbraune Pigmentstreifen von ca. 7 cm Länge und 0,5 cm Breite, die nach einem erbsengroßen, schwärzlichen Pigmentfleck zustreben.

Ad. 3. Beachtenswert ist noch eine III. Art der Pigmentierung, etwa von dem Aussehen der Epheliden: Naevi lenticulares. Die kleinen, stecknadelkopf- bis reiskorngroßen, hellbraunen Flecke findet man außer im Gesicht ganz besonders zahlreich an der Brust und am Rücken. Sie liegen einzeln verstreut oder auch in größeren

Gruppen und konfluieren nirgends. In der Gegend der rechten Brustwarze ist eine Gruppe derartiger Pigmentflecke besonders auffallend.

Ad 4. Schließlich haben wir noch die sogenannten „blauen Flecke“ zu erwähnen. Sie sind sehr zahlreich am Rumpfe, sowohl auf der ventralen wie dorsalen Seite und fehlen auch an den Extremitäten nicht. Sie sind von glatter Oberfläche, erbsen- bis 10 Pfg.-Stück groß, nicht schmerzhaft und nicht druckempfindlich. Mitunter erheben sie sich etwas über das Niveau der Haut und lassen beim genaueren Betasten ein kleines Knötchen im Unterhautzellgewebe durchfühlen. Ihre Hautoberfläche erscheint verdünnt, glänzend, bläulich schimmernd. Zwei besonders auffallende, rundliche prominente „blaue Flecke“ mit deutlich fühlbaren Knoten, 10 Pfennig-Stück groß, befinden sich auf der Beugeseite des rechten Oberarmes: der eine etwas unterhalb des proximalen Bauchendes des M. biceps, der zweite etwa in der Mitte der lateralen Furche dieses Muskels. In unmittelbarer Nähe des letzteren liegen noch zwei erheblich kleinere von Reiskorn- bis Erbsengröße. Beachtenswert ist noch ein kirschengroßer, etwas erhabener bläulicher Knoten am linken Brustbeinrand etwa in der Gegend des VI. Rippenknorpels. Außerdem findet man solche „blaue Flecke“ auf der ulnaren Seite des rechten Unterarmes und am linken Ober- und Unterarm. Auch im Bereiche des großen, diffusen Naevus, an beiden Oberschenkeln, ganz besonders auf der Streckseite und an beiden Hüften finden sich diese „blauen Flecke“ sehr zahlreich zu Gruppen angeordnet oder auch diffus verstreut vor. Dieselben heben sich auf dem milchkaffeefarbenen Hintergrunde der „Schwimmhose“ als aschgraue, silbern schimmernde Flecke ab. An den Händen, Füßen und Unterschenkeln ist von diesen „blauen Flecken“ nichts zu sehen; nur an beiden Handrücken befindet sich je ein brauner, bohnengroßer Pigmentfleck.

Außer auf die Pigmentierung und die „blauen Knoten“ wird unser Augenmerk ganz besonders auf die Gegend des Gesäßes gelenkt. Die Haut daselbst zeigt eine elephantiastische Verunstaltung und hängt in gewaltigen, dicken, querverlaufenden, wulstigen Falten herunter. Die größte von ihnen, die etwa zwischen den Trochanteren verläuft, ist 27 cm lang und in der Mitte 5 cm breit. Sie hängt wie ein Vorhang über den oberen Teil der Analfurche herab. Von beiden Gesäßbacken hängen ebenfalls je vier solche wulstförmige, dicke Falten, etagenförmig angeordnet herunter; auch die Haut beider Oberschenkel in ihrem oberen Drittel beteiligt sich an der Faltenbildung. Von diesen Wülsten sind die beiden die größten, welche über die stark markierten, querverlaufenden Gesäßfurchen herabhängen. Auch an den beiden Hüften sieht man solche mächtige Wülste. Dieselben finden ihre Fortsetzung in der Leistengegend. Die Konsistenz der elephantiastischen Geschwulst ist weich, ähnlich derjenigen einer schlaff herabhängenden, aber vollentwickelten

weiblichen Brust. Sie fühlt sich wie eine fluktuierende Masse an. Die Haut in ihrem Gebiete erscheint verdickt und etwas stärker pigmentiert. Ferner ist noch zu erwähnen, daß die Oberfläche der Haut

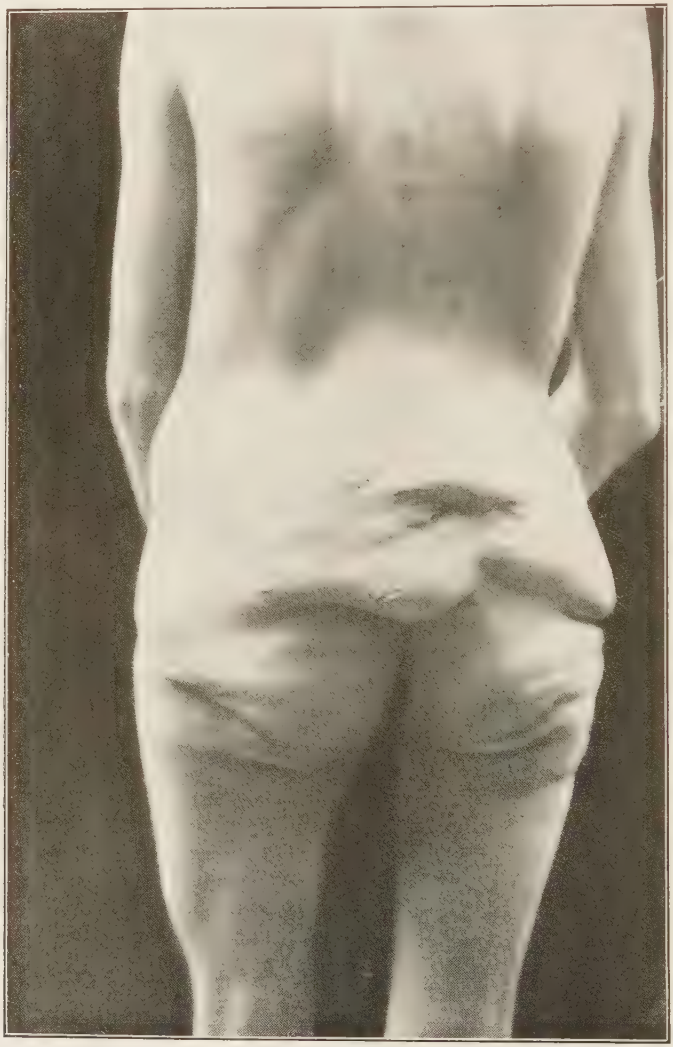

nicht überall eben ist. Sie zeigt insbesondere in der Kreuzbeingegend zahlreiche kleinere und größere Erhabenheiten von der Art eines Fibroma molluscum. Ein derartiges, breit aufsitzendes, ovales Gebilde, ein Markstück groß und 0.5 cm hoch, befindet sich links vom 1. Kreuzbeinwirbel. In seiner nächsten Umgebung, be-

sonders über diesem liegen zahlreiche reiskorngroße derartige Naevi mollusciformes oder fibromatosi, die teils verstreut, teils in Serien zu 4—6 angeordnet sind. Ein fast haselnußgroßes Fibroma molluscum befindet sich in der Nähe der rechten Achselhöhle.

Beim genaueren Abtasten der Hautwülste fühlt man in der Tiefe multiple, strangförmige, bald kugelförmige, bald spindelförmige, miteinander zusammenhängende Gebilde, die an manchen Stellen wie ein Knäuel sich anfühlen. Sie scheinen der Gesäßmuskulatur aufzuliegen und lassen sich auf ihrer Unterlage deutlich hin und her bewegen. Schätzungsweise kann man ihre Größe mit der einer Bohne bis Taubeneies vergleichen. Ein besonders großes Konvolut von knolligen und strangförmigen Gebilden ist in der Tiefe der Kreuzbeingegend und in der rechten Gesäßhälfte zu fühlen. Diese knäuelförmig verwickelten Stränge scheinen in den Hautfalten wie in einem Sack zu hängen und sind auf Druck stark schmerzempfindlich. Man kann den ganzen elephantiastischen Tumor emporheben, wobei die Falten verschwinden. Sein Gewicht erscheint sehr erheblich. Daher ist es leicht erklärlich, daß infolge der Schwere der Geschwulst die oberhalb liegenden Hautpartien, besonders im Gebiet der Lendenwirbel, eine enorme Dehnung aufweisen, was durch zahlreiche Striae zum Ausdruck kommt. Ferner ist bemerkenswert, daß man an verschiedenen Stellen der Geschwulst Zirkulationsstörungen antrifft in Form von Venektasien der kleinsten Hautvenen.

Von der Behaarung ist nur zu erwähnen, daß sich, über die ganze Wirbelsäule verbreitet, ein nicht sehr dicker Haarflaum vorfindet einschließlich der Kreuzbeingegend. Außerdem ist die Innenseite des linken Oberschenkels deutlich weniger behaart als die rechte. Die Behaarung des Kopfes, Bartes, Schamberges und der Achselhöhlen ist normal. Die Augenbrauen sind zusammengewachsen. Keine Oedeme. Keine Krampfadern. Die Lymphdrüsen sowie auch die Schilddrüse erscheinen nicht vergrößert. An den sichtbaren Schleimhäuten der Augen, Nase, des Mundes, Rachens und Kehlkopfes sind keine Veränderungen zu sehen, namentlich keine Pigmentierung. An der Iris und Retina sind Pigmentanomalien ebenfalls nicht vorhanden.

In der rechten Unterleibsgegend befindet sich eine indolente, freiverschiebliche Operationsnarbe, dem Leistenband parallel verlaufend (Leistenbruchoperation). Ferner sieht man eine zweite unmerkliche, bohnengroße Narbe in der Gegend der rechten Augenbraue. Dieselbe rührt von der erwähnten Verletzung her (s. Vorgeschichte).

Die Röntgenuntersuchung des Schädels, der ganzen Wirbelsäule und des Beckens ist ergebnislos. Insbesondere können keine Anhaltspunkte für das event. Bestehen einer Spina bifida gewonnen werden.

## Nervensystem.

Anamnestisch ist Folgendes nachzutragen: Schlaf und Gedächtnis sind stets ungestört gewesen. Keine Parästhesien. Bei längerem Stehen bekommt Pat. Schwindelanfälle und hat das Gefühl, wie wenn sich alles um ihn ohne eine bestimmte Richtung drehen würde; kein Kopfschmerz, kein Erbrechen.

Das psychische Verhalten ist vollkommen normal. Die geistigen Fähigkeiten des Pat. entsprechen dem Niveau von Menschen seiner Gesellschaftsklasse im gleichen Alter. Keine ethischen Defekte.

Sprache und Schrift o. B.

Hirnnerven:

I. Olfactorius:

Bei der Geruchsprüfung mit Asa foetida, Kölner Wasser und Menthol werden alle Qualitäten genau unterschieden. Rhinoskopischer Befund o. B.

II. Optieus:

Sehschärfe: Sr = Fingerzählen 1 m (Schielschwachsichtigkeit). Sl = E 1. Farbensinn o. B. Prüfung nach Nagel und Stilling (14. Aufl.) ohne Fehler. Ophthalmoskopischer Befund: Papillen o. B., Gefäße regelrecht.

III., IV., VI. Augenmuskelnerven:

Bezüglich der Blickrichtung ist zu erwähnen, daß ein rechtsseitiger Strabismus convergens concomitans besteht. Einseitige und conjugierte Augenbewegungen sind frei. Keine Doppelbilder, kein Nystagmus. Die Pupillen sind bdrs. gleich, rund, mittelweit und reagieren gleichmäßig auf Licht und Naheblick.

V. Trigeminus: Sensibler Teil:

Die Sensibilität des Gesichts, der Stirn, Conjunctiva und Cornea bdrs. intakt. Conjunktival- und Corneal-Reflex bdrs. vorhanden. Der Geschmack in den vorderen zwei Dritteln der Zunge für salzig und sauer ist ungestört. Der Geruchssinn für Essigsäure und Ammoniak ebenfalls.

Motorischer Teil: Funktion der Kaumuskeln o. B.

VII. Stirn- und Mundfacialis o. B.

Das Gaumensegel hebt sich gleichmäßig beim Phonieren. Gaumenreflex vorhanden.

VIII. Hörvermögen gut:

bdrs. 6 m Flüstersprache. Die Stimmgabelprüfungen nach Rinne, Weber und Schwabach o. B. Kein Ohrensausen. Otoskopischer Befund o. B. Vestibularapparat o. B. Kein Vorbeizeigen im Sinne Barany's.

IX., X., XI. Glossopharyngeus, Vagus, Accessorius:

Geschmackssinn im hinteren Drittel der Zunge für bitter und süß ungestört. Schluckakt und Stimme o. B. Sensibilität des Rachens intakt. Pharyngealreflex vorhanden.

Vagustätigkeit in Bezug auf Atmung und Herz o. B. Funktion der Stimmbänder beim laryngoskopischen Befund o. B. Normale Funktion der Kopfnicker und des Cucullaris.

XII. Hypoglossus:

Die Zunge wird gerade vorgestreckt und ist nach allen Richtungen frei beweglich. Kein Zittern. Keine fibrillären Zuckungen.

An den tastbaren, peripheren Nerven kann nichts Besonderes festgestellt werden, namentlich keine Verdickung, keine Knotenbildung, keine Druckempfindlichkeit.

## Reflexe.

Biceps- und Triceps-, Radius- und Ulna-Periost-Reflexe an beiden Armen in normaler Stärke vorhanden.

Patellar-R. rechts: nur mit Bahnung schwach auslösbar.
links: vollkommen erloschen.

Achilles-R. bdrs. nur nach der Babinski'schen Methode auslösbar, dann aber in normaler Stärke vorhanden. Kein Fußklonus. Kein Patellarklonus.

Anal- und Glutaeal-Reflex vorhanden.

Bezgl. der Hautreflexe wird folgendes festgestellt: Während die Interscapullarreflexe und die beiden oberen Bauchdeckenreflexe vorhanden sind, fehlen die beiden mittleren und unteren, sowie die beiden Cremasterreflexe. Der Fußsohlenreflex ist bdrs. auslösbar.

Kein Babinski, Oppenheim, Mendel-Bechterew. Kein Kernig.

Romberg'sches Phänomen ist negativ. Der Gang ist etwas unsicher, schwerfällig, aber nicht ataktisch, in den Hüften etwas watschelnd. Die Koordination ist ungestört. Diadochokinese normal. Nicht die geringste Andeutung von Ataxie: Fingernasenversuch, Kniehackenversuch etc. werden in normaler Weise vollführt.

Blasen- und Mastdarmfunktion: Die Propulsionskraft der Blase ist gut. Das Gefühl für Durchtritt von Harn und Kot normal.

Ueber das Verhalten des nervösen Sexualapparates ist folgendes zu erwähnen: Libido erheblich gegen früher abgenommen, Erektion vorhanden, aber sehr selten. Bemerkenswert ist die Angabe des Pat., daß er noch nie Pollutionen gehabt hat.

Von Seiten des Sympathikus, namentlich seines cervikalen Teils, sind keine Erscheinungen vorhanden. Beide Augäpfel liegen gleichmäßig tief. Beide Lidspalten sind gleich weit. Keine Anomalie der Schweißsekretion. Beachtenswert ist die stark ausgesprochene vasomotorische Uebererregbarkeit, die einerseits bei der Prüfung auf Dermographie durch eine langandauernde, wulstförmige Rötung, andererseits bei der Sensibilitätsprüfung mit der Nadelspitze durch kleine, gerötete Quaddeln sich kundgibt. Keine trophischen Störungen der Haut, Haare und Nägel.

## Sensibilität.

Prüfung mit Spitze und Kopf einer Nadel, einem kalten und warmen Reagenzglas und einem feinen, kleinen Haarpinsel.

Anaesthetische Zonen sind nirgends vorhanden. Während die Empfindung für feine Berührung auf dem ganzen Körpergebiet in gleicher Weise wahrgenommen wird, zeigt es sich für spitz, kalt und warm, daß im Gebiet des Schwimmhosennaevus eine ausgesprochene Hyperaesthesie für diese Qualitäten besteht. Das hyperaesthetische=hyperalgetische Gebiet ist scharf abgrenzbar, wobei zu bemerken ist, daß die thermische Grenze der Ueberempfindlichkeit sich nicht ganz mit derjenigen für spitz deckt. Sie verläuft vielmehr annähernd 2 Querfinger breit parallel innerhalb der letzteren. Die vordere obere Grenze der hyperaesthetischen Zone geht horizontal etwas oberhalb der Mitte zwischen Nabel und Schwertfortsatz des Brustbeins, kreuzt die untersten Rippen, geht dann auf den Rücken über und erreicht hier die Höhe des Dornfortsatzes des IX. Brustwirbels. Die vordere untere Grenze an beiden Oberschenkeln ist durch eine Linie markiert, die etwa 3 Querfinger breit unterhalb der Kniescheibe beginnt und im Bogen über die Unterschenkel hinweg nach dem inneren Knöchel hinzieht (s. Fig. 1). Anders verhält es sich mit der Abgrenzung auf der Rückenseite, wie aus der beigefügten Fig. 2 hervorgeht. Dortselbst besteht ein Gebiet normaler Empfindlichkeit in „Reithosenform“. Es umfaßt einen Teil des Gesäßes, die Aftergegend und geht dann auf die Hinterseite der Oberschenkel über, um sich etwa in der Höhe des Kniegelenks in das normalempfindliche Gebiet der Unterschenkel fortzusetzen. Es ist noch zu erwähnen, daß auch das Gebiet des Scrotums, Penis und ein schmaler Streifen am Mons pubis und an der Innenseite beider Oberschenkel normale Empfindlichkeit zeigt. (Das Nähere geht aus Fig. 1 und 2 hervor.)

Die Prüfung der anderen Gefühlsqualitäten, wie Druckempfindung, Kraftsinn, Lagegefühl und Stereognosie sowie Lokalisation für Schmerz, Berührung und thermische Reize zeigt nirgends eine Abweichung vom Normalen. Die elektrische Untersuchung nament-

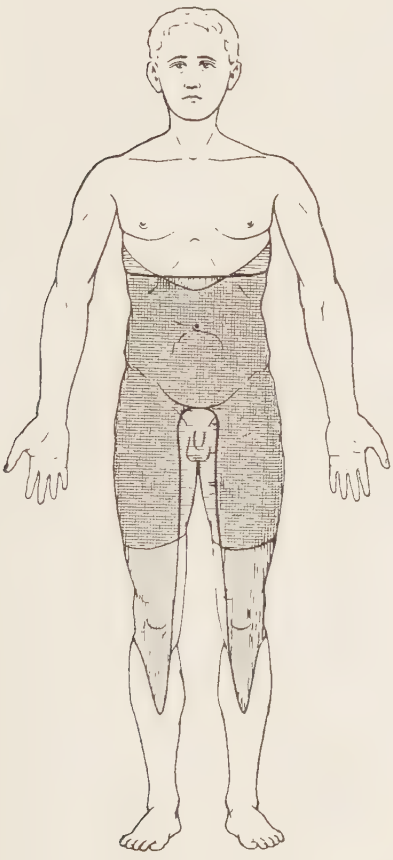

Abb. 1.

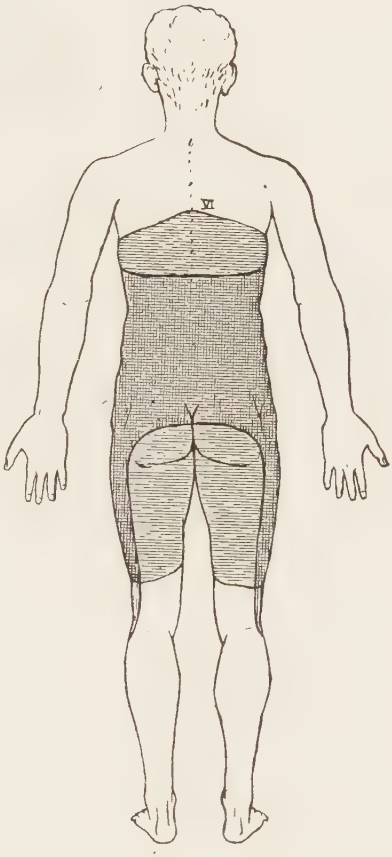

Abb. 2.

Das quer gestreifte Gebiet umfaßt den Schwimmhosennaevus. Das längs gestreifte Gebiet kennzeichnet die hyperaesthetische und später hypaesthetische Zone.

lich der Oberschenkel-Muskulatur mit dem faradischen und galvanischen Strom ergibt normale Erregbarkeit sowohl vom Nerven wie vom Muskel aus. Es ist nicht die geringste Andeutung einer Entartungsreaktion vorhanden.

## Innere Organe.

Lungen: Die Grenzen befinden sich in normalem Bereiche und sind bdrs. sowohl vorn als hinten gut verschieblich. Der Klopfschall ist über beiden Lungen hell und voll. Nirgends Schalldifferenzen. Das Atemgeräusch ist rein vesikulär mit Ausnahme von rechts hinten unten, wo vereinzelte brummende, bronchitische Geräusche zu hören sind. Bronchophonie und Pectoralfremitus sind bdrs. gleich.

Der Auswurf ist von geringer Menge und schleimiger Beschaffenheit. Tbc-Bacillen sind trotz mehrmaliger Untersuchung nicht gefunden worden.

Herz: Absolute und relative Dämpfung nicht vergrößert. Tätigkeit regelmäßig, der Spitzenstoß kaum fühlbar im V. Zwischenrippenraum. Der Puls ist regelmäßig, gut gefüllt, in Ruhe 70, nach 10 Kniebeugen 108; nach ½ Minute sinkt er auf 74. Der Blutdruck (nach Riva-Rocci) beträgt 114—80 mm Hg.

Wassermann'sche Reaktion ist negativ (31. 5. 17). (Bakter. Labor. des Gouvernements Brüssel. Prof. Dr. Friedmann.)

Die Blutuntersuchung ergibt folgendes Resultat: Hämoglobin (n. Talquist) 85 %. Rote Blutkörperchen 5,8 Millionen. Weiße Blutkörperchen 6200 (n. Thoma-Zeiß). Der Färbeindex = 0.732. Die morphologische Untersuchung und Auszählung in nach Jenner-May und Pappenheim gefärbten Präparaten ergibt folgende Zahlen: Neutrophile 62 %, Eosinophile 1 %, Mastzellen 1 %, Lymphozyten 36 %.

Unterleib: Ueberall weich. Leber und Milz weder palpatorisch noch perkutorisch vergrößert. Keine Druckempfindlichkeit, keine abnorme Resistenz. Verdauung in Ordnung.

Im Hodensack ist der rechte Hoden nicht fühlbar (vergl. Vorgeschichte); der linke ist sehr klein, atrophisch.

Urin: Tagesmenge ca. 1½ Liter. Spezifisches Gewicht 1016. Oefters wiederholte Untersuchungen auf Eiweiß und Zucker sind negativ geblieben. Melanin konnte weder mikroskopisch noch chemisch nachgewiesen werden. Im Sediment kein besonderer Befund.

## C. Krankheitsbezeichnung.

Recklinghausen'sche Krankheit (mit Rankenneurom, Lappen-Elephantiasis, Schwimmhosen-Naevus und multiplen kutanen Fibromen).

## D. Krankheitsverlauf.

29. V. 17. Probeexcision eines keilförmigen, 8 cm langen und 6 cm breiten Stückes aus der größten elephantiastischen Hautfalte

am Gesäß. Dieselbe wurde in örtlicher Betäubung mit ½ % Novocainlösung in der üblichen Weise vorgenommen. Die Wirkung der Lokalanaesthesie blieb jedoch trotz längerem Zuwartens ganz erfolglos. Eine Erklärung dafür kann nur in dem eigenartigen, sulzigen, subcutanten Gewebe gefunden werden, dessen Resorbtionsvermögen sehr mangelhaft erscheint. Die Wunde wird durch einige Seidennähte verschlossen und ein steriler Verband angelegt. Das in 10 % Formollösung gelegte Stück wird zur histologischen Untersuchung dem Pathologischen Laboratorium in Brüssel zugeschickt. (Befund s. S. 22.)

8. VI. 17. Entfernung der Fäden. Primäre Wundheilung. Strichförmige Narbe. Husten und Auswurf verschwunden. Lungenbefund o. B.

1. VII. 17. Die Lappenelephantiasis ist in der Zwischenzeit erheblich gewachsen. Auch die beiden Knoten am rechten Oberarm sind wesentlich größer geworden. Das Gleiche wird auch an vielen „blauen Flecken" festgestelit. Ferner ist bemerkenswert, daß zahlreiche kleine „blaue Flecke" inzwischen neu entstanden sind. Ihre Größe schwankt zwischen der eines Reiskorns und einer Erbse. Die Prüfung der Sensibilität zeigt keine nennenswerte Aenderung seit dem Aufnahmebefund. Was die Reflexe anbetrifft, so muß erwähnt werden, daß inzwischen auch der rechte Partellarreflex vollkommen erloschen ist. Die anderen Reflexe verhalten sich ebenso wie bei der Aufnahme.

15. VII. 17. Keine wesentliche Aenderung. Dauernd normale Temperaturen. Allgemeinbefinden gut, Pat. klagt jedoch zeitweise über stechende und ziehende Schmerzen im Bereiche der Lappenelephantiasis am Gesäß, namentlich bei längerem Sitzen und beim Liegen auf dem Rücken. Zunahme des Körpergewichts um 6 kg.

6. VIII. 17. Die subjektiven Beschwerden bestehen noch immer in demselben Maße. Der Nervenbefund hat sich nicht verändert. Zur weiteren histologischen Untersuchung wird einer von den subcutanen Knoten am rechten Oberarm und ein in den letzten Tagen entstandener, kleiner erbsengroßer „blauer Fleck" in Lokalanaesthesie mit samt dem Unterhautzellgewebe excidiert. (Befund s. S. 23.)

17. VIII. 17. Abgesehen von einer Anzahl neuer „blauer Flecke", namentlich an der Brust, am Rücken und in der Lendengegend, kann eine Aenderung nicht festgestellt werden. Urin o. B.

27. VIII. 17. Befund vor der Operation: Subjektive Beschwerden unverändert. Normale Temperaturen. Lungen und Herz o. B. Die elephantiastische Geschwulst am Gesäß ist noch etwas größer geworden. Die größte oberste Hautfalte mißt jetzt in der Länge 30 cm, in der Breite 8 cm. In der Tiefe der Hautfalten fühlt man das mächtige Rankenneurom, das aus Knäueln, dickeren und

dünneren, wurmförmigen Strängen und Knoten besteht. Die Geschwulst scheint auch erheblich an Gewicht zugenommen zu haben. Darauf deuten die durch die Dehnung der Haut verursachten zahlreichen frischen Striae. Die hyperaesthetische Zone hat sich nicht vergrößert. Die Patellarreflexe, sowie die mittleren und unteren Bauchdecken und die beiden Cremasterreflexe fehlen. Einzelne von den „blauen Flecken" sind etwas gewachsen. An den unteren Extremitäten ist eine Volumenabnahme weder an den Ober- noch an den Unterschenkeln eingetreten. Auch kann eine Verminderung der groben Kraft der Muskulatur nicht konstatiert werden.

Operation in Aethernarkose (Oberarzt Dr. Pohlkötter).

Es wird ein spindelförmiger, quer verlaufender Lappenschnitt gelegt von 40 cm Länge und 10 cm Breite. Nach Excision der Haut zusammen mit dem Unterhautzellgewebe gelangt man in eine große Tasche, in die hineingebettet das Rankenneurom liegt. Der palpatorische Befund wird völlig bestätigt. Die Geschwulst besteht aus einem Gewirr von dickeren und dünneren Nervensträngen, die ein myxomatöses Aussehen zeigen. Sie sind miteinander knäuelartig verflochten und weisen öfters Anastomosen und spindelförmige Verdickungen auf. Diese Nerven erscheinen außerdem insgesamt diffus verdickt. Ihr Umfang schwankt zwischen dem eines Grashalms und eines Bleistifts. Was den Ausgangspunkt des Rankenneuroms anbetrifft, so konnte festgestellt werden, daß es von zahlreichen, etwa bleistiftdicken Nerven ausgeht, die zu beiden Seiten der Lendenwirbel durch schlitzförmige Oeffnungen in der Fascie aus der Tiefe hervorkommen, um sich dann baumartig zu verästeln und die erwähnten Knäuel zu bilden. Einzelne verlaufen wiederum isoliert und können bis in die Haut verfolgt werden. Das ganze Zwischengewebe wird von einer eigenartigen gelatinösen, sulzigen Masse gebildet, die sowohl durch ihre weißgelbe Farbe als auch ihre halbflüssige Konsistenz sich von dem gewöhnlichen subkutanen Gewebe unterscheidet. Das Rankenneurom wird teils durch stumpfes, teils durch scharfes Vorgehen freigelegt, an seinen Ursprungsstellen zu beiden Seiten der Wirbelsäule abgeschnitten, und die ganze Tasche, soweit es möglich ist, bis auf die Glutäalmuskulatur ausgeräumt. Die Blutung aus der großen Wunde ist sehr erheblich, gleichsam schwammartig gewesen. Nach exakter Blutstillung werden beide Wundränder durch eine große Anzahl von Seidennähten aneinander fixiert unter Belassung eines dünnen Gummidrains. Steriler, leicht komprimierender Verband. Durch die Excision des spindelförmigen Hautlappens, der nicht nur die ganze oberste und größte Hautfalte, sondern auch das darunterliegende Hautgebiet umfaßte, wurde die Faltenbildung und damit die nicht unerhebliche Verunstaltung der Gesäßgegend beseitigt. Der Hautlappen und das Rankenneurom werden

zur histologischen Untersuchung dem pathologischen Laboratorium in Brüssel zugeschickt. (Befund s. S. 24.)

1. IX. 17. Pat. hat sich die ersten drei Tage nach der Operation relativ wohl gefühlt. Sein Aussehen ist jedoch schlecht. Blasse Gesichtsfarbe. Heute Verschlimmerung des subjektiven Befindens. Gefühl von Mattigkeit und Erschöpfung. Von Tag zu Tag steigende Temperaturerhöhung bis auf 39,6. Puls 102, ziemlich klein, schlecht gespannt. Daher wird eine Revision der Wunde vorgenommen. Dieselbe secerniert sehr stark und ist etwas aufgesprungen. Ein fingerlanger Hautstreifen etwa in der Mitte der Wunde ist nekrotisch geworden und wird daher excidiert. Die Umgebung der Wunde ist an einzelnen Stellen entzündlich gerötet. Einführung eines etwas dickeren Gummidrains. Steriler Verband. Morgens und abends je 1 ccm Kampher subcutan.

3. IX. 17. Die Temperatur ist etwas gesunken, 38,6 abends. Täglich Verbandswechsel wegen sehr starker Sekretion. Die Wunde ist noch immer stark entzündet und klafft in einer Länge von ca. 12 cm auseinander. Das Allgemeinbefinden hat sich wesentlich gebessert. Der Puls 94, mittelvoll, gut gespannt. Anstelle der starken Blässe im Gesicht zeigt sich jetzt eine leichte Rötung der Wangen. Schlaf und Appetit noch etwas gestört.

7. IX. 17. Die Temperatur ist allmählich auf 37,4 gesunken. Verbandwechsel. Die Wunde sezerniert jetzt erheblich weniger. Stellenweise stoßen sich kleine nekrotisch gewordene Gewebsteile ab. Der Gummidrain wird entfernt und statt dessen ein Gazestreifen eingeführt. Entfernung der noch vorhandenen Nähte.

Ueber den weiteren Verlauf kann zusammenfassend folgendes gesagt werden: Die Temperatur schwankte im allgemeinen in normalen Grenzen, mit Ausnahme von zwei Tagen (9. u. 10. Sept.), wo infolge von Sekretverhaltung eine vorübergehende Erhöhung bis auf 39° eintrat. Nach erfolgter Gegenincision und ausgiebiger Drainage fiel sie wieder zur Norm. Verbandwechsel zweimal wöchentlich. Gute Heilungstendenz der Wunde. Bei zunehmender Granulationsbildung und Abnahme der Sekretion verschloß sich allmählich die Wunde und heilte nach 6 Wochen vollkommen ab.

Inzwischen ist im Nervenbefund eine wesentliche Aenderung eingetreten.

15. X. 17. Während die beiden Patellar-Reflexe früher auf keine Weise ausgelöst werden konnten, ist dies jetzt möglich, allerdings nur nach der Jendrassik'schen und Salomon'schen Methode. (Neurolog. Zentralblatt 1911.) Auch die beiden Achilles-Reflexe können jetzt ohne weiteres ausgelöst werden im Gegensatz zu früher, wo sie nur nach der Babinski'schen Methode vorhanden waren. Die beiden mittleren und unteren Bauchdecken-Reflexe sowie die beiden Cremaster-Reflexe fehlen, wie dies auch früher

stets der Fall war. Interskapular-, Glutäal-, Anal- und Fußsohlen-Reflexe verhalten sich wie früher.

Bezgl. des sensiblen Befundes ist bemerkenswert, daß anstelle der Hyperaesthesie jetzt eine Hypaesthesie eingetreten ist, ohne daß eine wesentliche Verschiebung der Grenzen stattgefunden hat. Die Hypaestesie bezieht sich auf Berührungs-, Schmerz- und Temperaturempfindung. Das Lokalisationsvermögen und die anderen Gefühlsqualitäten sind nicht gestört. In der Gegend der Narbe befindet sich eine Hand breit um dieselbe herum ein vollkommen anaesthetisches Gebiet. Das vom Sakralmark innervierte Hautgebiet ist normal empfindlich.

Das Allgemeinbefinden ist gut; Pat. klagt jedoch immer über Schwächegefühl in beiden Beinen, namentlich rechts.

2. XI. 17. Entlassungsbefund. Da Pat. einem Heimatlazarett überwiesen wird, so ist eine weitere Beobachtung nicht möglich. Der Nervenbefund zeigt keine Aenderung seit dem 15. X. Der größte Teil der elephantiastischen Geschwulst am Gesäß ist beseitigt, so daß die Gesäßgegend jetzt ungefähr ein normales Aussehen hat. Die geradlinige Narbe verläuft quer in der Höhe beider Trochanteren; sie ist frei verschieblich, 32 cm lang und 0,4 cm breit. An beiden Hüften sind noch kleine Hautwülste zurückgeblieben, in denen vereinzelte, strangförmige und knotenförmige Gebilde zu fühlen sind. Neue Fibromknoten und „blaue Flecke“ sind nicht entstanden. Pat. klagt noch immer über das Schwächegefühl in beiden Beinen, namentlich in dem rechten. Eine Volumenabnahme der Muskeln an den unteren Extremitäten kann nicht festgestellt werden, die Maße sind die gleichen wie bei der Aufnahme: Umfang Mitte Oberschenkel bdrs. 44 cm; größter Umfang der Wade bdrs. 30 cm. Eine nennenswerte Verminderung der rohen Kraft in beiden Beinen ist nicht zu konstatieren.

## Ergebnis der histologischen Untersuchung.

(Pathologisches Laboratorium des General-Gouvernements in Belgien.

Vorstand: Armee-Pathologe Prof. Dr. Herxheimer.)

I. Probeexcision aus der großen Tasche am Gesäß (29. V. 1917.) Das ganze Gebiet besteht aus ziemlich lockerem Bindegewebe mit nicht sehr regelmäßig angeordneten, im Ganzen mäßig zahlreichen, stellenweise aber zahlreicheren und mehr zugförmig angeordneten Spindelzellen. Eine pallisadenartige Stellung derselben tritt nirgends hervor. Größere Gefäße sind spärlich vorhanden und nur mit dünner Wandung, dagegen zahlreichere, feine, blutgefüllte

Kapillaren. Des weiteren finden sich in dem Gebiet mehrere quer, beziehungsweise schräg getroffene, als solche noch leicht erkennbare, nicht sehr große Nerven, welche zwischen den einzelnen Nervenfasern, die nur spärlich erhalten sind, eine größere Menge rotgefärbten Bindegewebes aufweisen (Färbung nach van Gieson). Irgendwelche Wucherung sonstiger Elemente tritt an diesen Nerven nicht hervor. Im ganzen handelt es sich offenbar um eine von Nervenstämmen ausgehende Bindegewebsgeschwulst. Von einer Entwicklung besonderer, etwa an Schwann'sche Scheidenzellen erinnernden Elemente im Sinne des sogenannten Neurinoms ist nichts wahrzunehmen. Im Hinblick auf den ganzen Fall (Multiplizität der Tumoren und Naevi etc.) haben wir es mit einer Geschwulst zu tun, die zum Krankheitsbild der Recklinghausen'schen Neurofibromatose gehört. Dem Zellenreichtum des excidierten Gebietes entsprechend steht die Geschwulst an dieser Stelle an der Grenze einer malignen, d. h. in diesem Falle sarcomatösen Entartung. Von einem eigentlichen Sarcom kann man aber noch nicht sprechen.

II. Ein großes Hautknötchen vom rechten Oberarm, angeblich innerhalb zweier Monate aus einem „blauen Fleck" herausgebildet (6. VIII. 17). Die Epidermis enthält nicht gegenüber der Norm vermehrtes Pigment. Die darunter gelegene oberste Kutisschicht ist unverändert und zeigt nur hier und da einige Rundzellen. Gleich unterhalb der untersten Kutisschicht ändert sich aber im Bereiche zweier im Schnitt befindlicher Knötchen, von denen das eine zwei- bis dreimal so groß wie das andere ist (das erstere etwa von $1^1/_2$ cm Ausdehnung), der Charakter vollständig. Diese Knötchen zeigen viel zarteres und loser gefügtes, bei Van Gieson-Färbung durch feinere, hellrote Farbe auffallendes Bindegewebe, verglichen mit dem übrigen kutanen Bindegewebe. Auch ist das Gewebe der Knötchen sehr viel reicher an Zellen, und zwar Spindelzellen. Absolut betrachtet sind die Spindelzellen aber immerhin nirgends in größeren Mengen gehäuft und im ganzen spärlicher als in dem an erster Stelle beschriebenen Präparat. In den Knötchen sind Haare, Talgdrüsen und insbesondere Knäudeldrüsen vollständig erhalten. Ebenso finden sich Gefäße, und zwar sowohl Kapillaren, wie auch etwas dickwandigere, kleine Venen und Arterien erhalten und insbesondere zahlreiche kleine, vor allem schräg getroffene Nerven, welche an ihrer Form und Gestalt noch kenntlich, zumeist aber fast ganz in Van Gieson-Präparaten ausgesprochen rotgefärbtes Bindegewebe mit parallel gerichteten, gewöhnlichen Spindelkernen verwandelt sind. An einigen dieser findet sich außen herum eine geschichtete Lage länglicher, etwas hellerer Kerne, welche den gewucherten Scheidenendothelien zu entsprechen scheinen. Besonders hochgradig ist dies nirgends. Sowohl im gesamten Knötchen, wie in den veränderten Nerven treten nirgends weitere Ele-

mente hervor, so daß man auch hier nur von einem Fibrom sprechen kann (Neurofibrom).

III. Ein frischeres, gleichzeitig extirpiertes, als „blauer Fleck" bezeichnetes Knötchen. Auch hier enthält das Epithel und das darunter liegende Bindegewebe kein abnormes Pigment. Die oberste Kutisschicht besteht aus derbem Bindegewebe. Direkt darunter findet sich aber ein in der Längsrichtung über 1 cm großes Knötchen, wiederum aus zart gebautem Bindegewebe mit zahlreichen Spindelzellen bestehend und Talg- und Knäueldrüsen, Gefäße und veränderte Nerven ganz in dem eben besprochenen Sinne aufweisend. Es handelt sich also auch hier um ein Knötchen, welches den zuvor beschriebenen vollständig entspricht und auch nur als Neurofibrom bezeichnet werden kann.

IV. Größeres Stück aus der exstirpierten Haut der im Ganzen entfernten Taschenbildung am Gesäß (27. VIII. 17). Die unveränderte Epidermis enthält kein besonderes Pigment. Die obere Kutisschicht besteht aus derbem Bindegewebe, dann beginnt, dem ganzen Gebiet entsprechend, also völlig diffus, ein Gewebe, welches von derselben zarten, bindegewebigen Beschaffenheit in der Erhaltung sämtlicher Hautanhangsgebilde, der Gefäße und der ebenso wie dort beschriebenen veränderten Nerven den einzelnen Knötchen vollständig entspricht. Im ganzen sind nur die auch hier in Spindelform vertretenen Kerne spärlicher, das Bindegewebe von etwas derberem Charakter. Insbes. zeigen einige Nerven, nur noch an ihrem Gesamtverhalten kenntlich, fast keine Nervenfasern, dagegen Bindegewebe und gegenüber der Norm stark vermehrte Spindelzellen, zuweilen auch außen herum die beschriebene Zellwucherung. Andere Nerven, zum Teil auch mehr in der Längsrichtung getroffen, auch nur noch am Gesamtverhalten kenntlich, bestehen fast nur aus derberem, parallel geschichteten, in Windungen angeordnetem Bindegewebe mit weniger Kernen. Im ganzen handelt es sich also hier um dieselbe Bildung wie bei den einzelnen Knötchen, sodaß man auch nur von einem Fibrom, hier mehr diffuser Art, sprechen kann. Es ist hier weniger zellreich als in dem aus demselben Gebiet stammenden, zuerst exstirpierten Probestück, das unter I beschrieben wurde. Nur finden sich im Gesamtgebiet einzelne, auf dem Durchschnitt mehr knötchenförmig angeordnete, zum Teil auch mehr streifige, kleinere, umgrenzte Gebiete, die durch sehr viel größeren Reichtum an Spindelzellen auffallen und somit der Beschreibung des an erster Stelle genannten Stückes entsprechen.

V. Querschnitt durch einen an einem Nerven sitzenden, makroskopisch schleimartig erscheinenden Knoten aus dem Rankenneurom.

Am Rande desselben verläuft zusammengepreßt der noch aus Nervenfasern bestehende, aber vermehrtes Bindegewebe und Zellen aufweisende Nerv. Unmittelbar schließt sich hieran das Knötchen an, welches aus Bindegewebe mit sich durchflechtenden Bündeln

besteht, welche aber sehr locker, weit auseinander getrieben sind durch offenbar oedematöse Flüssigkeit. Im ganzen ist der Kernreichtum des Bindegewebes ein geringer, indem sich nur einige Spindelzellen finden; nur an wenigen Stellen sind solche und vor allem Rundzellen etwas gedrängter. Feine Kapillaren und einige größere Gefäße sind in dem Knötchen enthalten. Dasselbe weist aber im übrigen keinerlei sonstige Bestandteile, insbesondere nichts von Nervenfasern, auf Schwann'sche Scheidenzellen zu beziehenden Elementen oder dergl. auf.

VI. Feiner, im ganzen diffus verdickter, beziehungsweise aufgetriebener Nerv aus dem Rankenneurom.

Im ganzen sind die Nervenfasern in stark gewelltem Verlauf erhalten (Markscheidenfärbung), doch fallen an den Markscheiden ziemlich häufige Auftreibungen und rarefizierte Stellen auf. Zwischen den Nervenfasern ist das Bindegewebe stark vermehrt, stellenweise von sehr derbem Gefüge, stellenweise, besonders am Rande, auch lockerer gebaut und von Oedem, wenn auch nur mäßigen Grades, durchsetzt. An manchen Stellen sind die Nervenfasern spärlicher, offenbar rareficiert, das dazwischen gelegene Bindegewebe noch stärker vermehrt. Gerade hier fallen auch an den Markscheiden starke Auftreibungen und ungleichmäßige Färbungen, vor allem in Gestalt heller, sich nicht recht färbender Strecken, ferner außerordentlich dünne Markscheiden und Zerfallsprodukte solcher auf. An einer Stelle ist der Nerv in mehr spindelförmiger Gestalt derart verändert, daß die Nervenfasern nach beiden Seiten hin auseinander getrieben liegen und in der Mitte sich nur derbes, gewelltes Bindegewebe vorfindet. Im ganzen liegt offenbar eine sehr starke Wucherung des endoneuralen und in geringerem Maße auch des perineuralen Bindegewebes vor mit Rarefication der Nervenfasern. Es handelt sich um einfaches, bei Van Gieson-Färbung rot gefärbtes, stellenweise auch, wo das Bindegewebe ödematöser ist, mehr hellgelbgefärbtes Bindegewebe. Nirgends aber finden sich Ketten von Zellen oder dergl., welche an besondere Zellelemente, etwa Schwann'sche Scheidenzellen, erinnern. Auch ist das gewucherte Bindegewebe im ganzen arm an Kernen.

Ueberblicken wir das Ergebnis der histologischen Untersuchung, so handelt es sich im vorliegenden Falle an den größeren Nerven der im ganzen herausgenommenen Taschenbildung am Gesäß um diffuse Verdickungen der Nerven, spindelförmige Auftreibungen derselben und an die Nerven angefügte Knötchenbildungen, durch welche makroskopisch das Bild einer reich verzweigten, sogenannten plexiformen Neurofibromatose hervorgerufen wird. Es beruht dies der mikroskopischen Untersuchung nach auf einer teils mehr diffusen, teils mehr lokalisierten Bindegewebswucherung, ausgehend vom endoneuralen und perineuralen Bindegewebe, stellenweise von stark ödematösem (anscheinend myxomatösem) Charak-

ter. Ebenso stellt die Hautverdickung dieser Gegend eine mehr diffuse, in die Cutis und Subcutis eingesetzte Bindegewebsentwicklung dar, welche stellenweise durch größeren Reichtum an Spindelzellen einen an das Bild eines Sarcoms erinnernden Charakter annimmt; ebenso bestehen die Einzelknötchen der Cutis aus einer schärfer abgesetzten Bindegewebswucherung; die Anhangsgebilde der Haut sind hier erhalten. Es weist nichts darauf hin, daß die Bindegewebswucherung sich aus ihrer Wandung entwickelt hat. Die Nerven der Haut sind in den Knötchen ebenfalls stark verändert, vor allem durch vermehrte Bindegewebsentwicklung, und in Analogie zu den gleichsinnigen Veränderungen der größeren Nerven des Rankenneuroms ist anzunehmen, daß sich die bindegewebigen Knötchen auch hier im Anschluß an die Hautnerven entwickelt haben. Der sogenannte „blaue Fleck" stellt nichts anderes als ebenfalls ein derartiges bindegewebiges Knötchen dar. Die gesamte Veränderung ist somit als Recklinghausen'sche Neurofibromatose zu deuten, wobei es sich im vorliegenden Falle nur um die Entwicklung von Fibromata Nervorum, in der Gesäßgegend in plexiformer Anordnung, handelt und irgend eine Wucherung von besonders charakterisierten Elementen, welche man von Schwann'schen Scheidenzellen oder dergl. im Sinne des sogenannten Neurinoms ableiten könnte, keineswegs vorliegt.

Es sei mir an dieser Stelle gestattet, Herrn Armee-Pathologen Prof. Dr. Herxheimer für die freundliche Ueberlassung des histologischen Befundes und der Präparate meinen verbindlichsten Dank auszusprechen.

## Zusammenfassung und Epikrise.

Ueberblicken wir nun das Wesentliche des eben beschriebenen Falles, so können wir folgende Gruppen von Erscheinungen unterscheiden:

1. Zeichen von Degeneration und Entwicklungshemmung;
2. Pigmentanomalien der Haut;
3. Neurofibromatose der Haut und eines umschriebenen, peripheren Nervengebietes in plexiformer Anordnung („Plexiformes Neurom“);
4. Anomalien des Knochensystems;
5. Funktionsstörungen des Nervensystems.

Ad 1. Als physische Stigmata der Degeneration sieht man an unserem Pat. Anomalien der Ohren: Beide Ohrläppchen sind angewachsen, außerdem ist die linke Ohrmuschel durch eine starke Einkerbung verunstaltet. Ferner sind die Augenbrauen zusammengewachsen. Vielleicht gehört noch hierzu die Asymetrie des Schädels, soweit diese Erscheinung nicht auf Rhachitis zurückzuführen ist, und die abnorme Behaarung des Rückens, sowie die eigenartige Verteilung des Haarwuchses an beiden Oberschenkeln. Psychische Stigmata der Degeneration wie Reizbarkeit, Störungen des Intellekts etc., die in sehr vielen Fällen von Recklinghausen'scher Krankheit (v. Recklinghausen, Adrian, Lamy, Pierre Marie, Feindel u. a.) beobachtet wurden und von Adrian als Symptome 2. Ordnung betrachtet werden, sind nicht vorhanden.

Beachtenswert als Zeichen von Entwicklungshemmung ist der rechtsseitige Kryptorchismus, der später zur Entstehung einer praeperitonealen Hernie geführt hat. Von einem gleichen Befund berichtet Heller (1868) Fall 1. Auch der linke Hoden ist nur unvollkommen entwickelt, atrophisch, so daß er nicht funktionsfähig ist. Ferner liegt die Annahme nahe, daß der rechtsseitige Strabismus (ebenso wie bei Adrians Fall 9, 1901) auf einer kongenitalen Bildungsanomalie beruht. Er besteht zweifellos seit frühester Zeit, da Pat. sich auf sein Entstehen nicht besinnen kann. Die Schwachsichtigkeit des rechten Auges scheint damit in ursächlichem Zusammenhang zu stehen und nicht mit dem erwähnten, unbedeutenden Trauma an der rechten Augenbraue.

Ad 2. Die für Recklinghausen'sche Krankheit sehr charakteristischen und daher in der Symptomatologie bedeutungsvollen

Pigmentanomalien der Haut sind im vorliegenden Falle besonders prägnant. Es können drei Arten unterschieden werden: eine diffuse Pigmentation am Rumpfe und an beiden Oberschenkeln in Schwimmhosenform, punktförmige Pigmentationen nach Art der Sommersprossen (Pigmentation ponctiforme — en semi — Feindel) und größere Pigmentflecke, sogenannte Muttermäler (Pigmentation par plaques. Feindel; Tâches pigmentaires Landowski).

Es ist aber hervorzuheben, daß im vorliegenden Falle nicht eine eigentliche Naevusbildung im path. anatomischen Sinne mit Naevuszellnestern, Chromatophoren etc., vorliegt, sondern vielmehr eine Hyperpigmentierung der Haut in verschiedener Form und Stärke. Mit größter Wahrscheinlichkeit kann man annehmen, daß die Entstehung dieser Erscheinung angeboren ist oder in die früheste Kindheit zurückreicht, da bestimmte Angaben über ein Auftreten zu späterer Zeit von Seiten des Pat. nicht gemacht werden können. Nur ein 3 M.-Stück großes Muttermal (an der oberen Grenze der „Schwimmhose", links von der Linea alba) besteht nach seinen Angaben seit Geburt. Auch die Mutter soll ein derartiges an gleicher Stelle gehabt haben.

Die Farbe der drei Pigmentationsformen ist sehr verschieden und schwankt zwischen milchkaffee- und kastanienbraun. Im allgemeinen sind die ephelidenartigen Pigmentflecke heller als die beiden anderen Pigmentationsformen, so daß sie in der Skala der Farbenintensität am niedrigsten stehen, dann kommt der Schwimmhosennaevus und zuletzt die Muttermäler.

Eine bestimmte Anordnung der Pigmentation, etwa entsprechend dem Verlauf von Nerven oder der metameren Verteilung der Haut, kann nicht festgestellt werden. Das Gleiche gilt auch für den Schwimmhosennaevus, trotzdem die Art seiner Ausbreitung auf den ersten Blick für diese Annahme etwas Bestechendes hat. Aber schon der Verlauf der Grenzen sowohl wie auch die Tatsache, daß diese sich nicht mit denen der hyperaestethischen (später hypaesthetischen) Zone decken, spricht dagegen (s. Abb. 1 u. 2).

Ein analoger Fall von Schwimmhosennaevus, der noch dazu mit Pigmentflecken im Gehirn kombiniert war, ist von Grahl beschrieben worden. Auch er kann keine direkten Beziehungen zum Metamerismus der Haut und zu den Ausbreitungsbezirken der peripheren Nerven finden. Heuer, der in einer kürzlich erschienenen Arbeit mit zahlreichen Abbildungen 27 Fälle von Schwimmhosennaevus, die bis dahin in der Literatur verzeichnet sind, zusammenstellt und diese Frage erörtert, ist der gleichen Ansicht. Er weist vielmehr auf die Beziehungen der schwimmhosenartigen Naevi zu den Hautspalten hin und beruft sich dabei auf den Atlas von Toldt (1914, Abb. 1496—97), in dem die von Langer beschriebenen Hautspalten beim Menschen abgebildet sind. Dieselben verlaufen

auf beiden Seiten des Rückens bogenförmig nach aufwärts und treffen sich in der Mittellinie in einem spitzen Winkel. Auf der ventralen Seite verlaufen sie beiderseits bogenförmig nach unten und konvergieren nach der Symphyse zu. Das gleiche Verhalten erkennen wir mehr oder minder konstant in den von Heuer abgebildeten Fällen und ganz besonders deutlich auch beim vorliegenden. An den Oberschenkeln zeigen die unteren Grenzen der Schwimmhosennaevi keine so deutlichen Beziehungen zu den Hautspalten. Bei den von Head beschriebenen, nach Rückenmarkssegmenten eingeteilten Hautbezirken, sieht man ebenso wie bei der hyperaesthetischen und später hypaesthetischen Zone in unserem Falle am Rumpfe einen horizontalen und nicht so schrägen Verlauf wie bei den Hautspalten, mit welchen letzteren im allgemeinen gerade die Schwimmhosennaevi in ihrem Verlauf eine auffallende Uebereinstimmung zeigen.

Die Pigmentanomalien der Haut sind ein so konstantes Zeichen der Recklinghausen'schen Krankheit, daß man sie zu den Kardinalsymptomen der „Triade cutanée“ (Landowski) zählt. Eine Ausnahme bildet ein Fall von Briquet und Chérigé, bei dem weder eine Pigmentierung der Haut noch der Schleimhäute bestanden hat. Nach der Ansicht Soldans sind die Pigmentanomalien die ersten Zeichen der Neurofibromatose der Hautnerven und als Folge des fibromatösen Prozesses zu betrachten. Dieser Ansicht kann sich Berblinger auf Grund seiner Untersuchungen nicht anschließen. In Anbetracht der Tatsache der epithelialen Genese des Melanins einerseits und der ektodermalen Abstammung der Epidermis andererseits betrachtet er die Pigmentanomalien bei der Recklinghausen'schen Krankheit als Ausdruck einer Mißbildung des Ektoderms im weiteren Sinne und stützt sich dabei auf die moderne Verocay'sche Auffassung der Affektion als Systemerkrankung, von der noch weiter unten die Rede sein wird.

Die Pigmentanomalien, die sich nicht allein auf die Haut, sondern auch auf die Schleimhäute erstrecken können, stehen dermaßen im Vordergrund des Krankheitsbildes, daß französische Autoren diese sogar in der Bezeichnung „Neurofibromatose pigmentaire“ zum Ausdruck bringen zu müssen glaubten. In Fällen, in denen die anderen Kardinalsymptome der Recklinghausen'schen Krankheit (Fibrome der Haut und der peripheren Nerven) fehlen oder nicht in die Augen fallen, und im Vordergrunde des Krankheitsbildes Pigmentanomalien der Haut nebst anderen weniger konstanten Merkmalen wie z. B. Degenerationszeichen etc. stehen, genügen dieselben nach der Ansicht vieler Autoren für die Diagnose. Feindel und Oppenheim sowie Thibièrge schlagen für diese Krankheitsformen die Bezeichnung „Formes incomplètes ou frustes“ vor. Jadassohn übersetzt dies mit „abortive Formen“ der Recklinghausen'schen Krankheit, eine Bezeichnung, die Scholl in

seiner Dissertation übernimmt; besser aber würde man mit „rudimentäre Formen“ den Sinn der französischen Worte treffen.

Für die Berechtigung der Annahme dieser Krankheitsformen spricht einerseits die interessante Tatsache, daß in der Ascendenz Neurofibromatöser Pigmentationen der Haut vorkommen, bei sonstigem Fehlen von Fibromen der Haut und der peripheren Nerven, andererseits, daß in der Descendenz im allgemeinen eine Steigerung der Intensität der Krankheit stattfindet (Lange), so daß wir die „rudimentären Formen“ als Vorläufer der Recklinghausen'schen Krankheit betrachten müssen. In vielen Fällen bestanden nur Pigmentanomalien, und die Krankheit existierte in dieser latenten Form, bis es später nach einer Reihe von Jahren zur Manifestation des klassischen Symptomenkomplexes kam, wobei Träumen, Pubertät etc. als auslösende Momente eine gewisse Rolle zu spielen scheinen.

Ad 3. Außer Degenerationszeichen und Pigmentanomalien kommen als dritte Gruppe von Erscheinungen der Recklinghausen'schen Krankheit im vorliegenden Falle die neurofibromatösen Veränderungen in Betracht, die sich auf dreifache Weise äußern: Neurofibrome der Haut, Lappen-Elephantiasis am Gesäß und zugleich mit dieser ein plexiformes Neurom.

Bezüglich der Neurofibrome der Haut ist zu bemerken, daß sie nicht so zahlreich sind, wie in anderen Fällen berichtet wird. (Modrzejewski zählt in seinem Falle 3020, Hashimoto Fall 3 sogar 4503.) Sie verteilen sich wahllos über den ganzen Körper, sind jedoch an den Extremitäten spärlicher als am Rumpfe. Während die weichen Fibrome (Fibromata mollusca) nur vereinzelt vorkommen, überwiegen der Zahl nach die subkutanen Fibrome. Die histologische Untersuchung zeigt, daß ihnen der gleiche pathologische Prozeß wie der Elephantiasis und dem Rankenneurom zugrunde liegt. Es ist die exzessive Wucherung des Nervenbindegewebes (Endoneurium, Perineurium und Epineurium), die zu einer nur scheinbar verschiedenartigen Geschwulstbildung geführt hat. Für sämtliche Formen dieser Tumoren gilt daher die Bezeichnung „Neurofibrome“, wodurch v. Recklinghausen einerseits den Ursprung von den Nerven, andererseits die bindegewebige Natur zum Ausdruck bringen wollte. Der Unterschied besteht lediglich in der Art der Lokalisation. Bei den kutanen und subkutanen Neurofibromen spielt sich der fibromatöse Prozeß an den feinen, terminalen Verzweigungen der Hautnerven ab. („Neurofibromes ramulaires cutanés“, P. Marie.) Die sogenannten „blauen Flecke“ sind ebenfalls subkutane Neurofibrome, wie die histologische Untersuchung eines relativ frischen „blauen Fleckes“ zeigt, dessen Entstehung beobachtet werden konnte. Sie erscheinen als Anfangsstadien der Neurofibrome. Der gleichen Ansicht ist auch Adrian, der die blauen Flecke zuerst histologisch untersucht hat. Die blaue Verfärbung faßt Sorgo als Ausdruck einer Haut-

atrophie auf, was im vorliegenden Falle nicht bestätigt werden kann. Das Vorkommen von „blauen Flecken“ bei Recklinghausen'scher Krankheit ist ferner noch von Philippsohn, Collet und Lacroix, Audry, Rille und vielen anderen beschrieben worden. Während im vorliegenden Falle die subkutanen Fibrome der Zahl nach vorherrschen, sind es in den meisten anderen Beobachtungen die Fibromata mollusca, deren Größe zwischen einer Bohne und einem Mannskopf schwanken kann. Sie verleihen den befallenen Individuen das bekannte bizarre Aussehen (Facies faunica — Minerbi und Tedeschi). v. Ortenberg vergleicht das groteske Bild der mit multiplen Fibromen besetzten Haut bei Recklinghausen'scher Krankheit mit einem Champignonbeet, auf dem zahlreiche Kolonien angefangen von kleinsten Sprößlingen mit noch nicht erschlossenen Köpfchen bis zu größeren Pilzen mit Stiel und Schirm gleichzeitig vorkommen. Im allgemeinen haben die kleineren, also jüngeren Hautfibrome eine ziemlich harte Konsistenz, die später mit zunehmender Größe und der damit zusammenhängenden Stielbildung immer weicher wird. Dieses Weicherwerden der größeren Hautfibrome beruht wahrscheinlich auf einer Resorption, wie Adrian annimmt, so daß weiche Geschwülste der Haut entstehen, die je nach dem Grade der Resorption der eigentlichen Tumoren als mehr oder minder leere Hautsäcke herunterhängen (Molluscum pendulum). Ihre Konsistenz hat man mit entkernten Weintrauben (Bazin) oder mit einem schlaffen Scrotum ohne Testikel (Levy und Ovize) verglichen. v. Recklinghausen meint, daß einzelne Körperteile besonders bevorzugt werden, und daß diejenigen Teile der Haut am häufigsten besetzt sind, welche durchschnittlich am meisten und ständigsten Reizungen, Zerrungen, Drücken und sonstigen mechanischen Einwirkungen ausgesetzt sind, wie z. B. der Nacken, Rücken, Schulter, bei Frauen die Gürtelgegend usw. In den Fällen, in denen die Fibromata mollusca in excessiver Weise vorherrschen, spricht P. Marie von einer molluscoiden Form der Recklinghausen'schen Krankheit, um damit das klinische Bild näher zu bezeichnen. Die Fibromata mollusca können oft eine enorme Größe erreichen und infolge ihrer Schwere die umliegende Haut nach sich ziehen (Dermatolyse — P. Marie). Derartige Kolossal-Tumoren werden von Nélaton als elephantiastische Mollusca bezeichnet *) und sind von der eigentlichen Elephantiasis neurofibromatosa zu unterscheiden. Identische Namen dafür sind: El. neuromatodes Bruns, El. mollis Virchow, Lappen-Elephantiasis Volkmann, Pachydermie Fuchs, Pachydermatooele Mott.

Path. anatomisch unterscheiden sich die elephantiastischen Verunstaltungen der Haut von den multiplen Neurofibromen der Haut

*) Ein besonders schöner Fall ist von Tappey abgebildet. Journal of Cutaneous and Genito-Urinary Diseases 1889.

nur durch den Umfang der Ausbreitung des krankhaften Prozesses, indem die ersteren eine örtlich beschränkte Form der Neurofibromatose der Haut darstellen. Der Unterschied ist also weniger qualitativ als quantitativ. Das Wesentliche der Elephantiasis neurofibromatosa besteht, wie Thomson zuerst nachgewiesen hat, und wie dies auch aus der histologischen Untersuchung im vorliegenden Falle deutlich hervorgeht, in einer schrankenlosen, diffusen Ausbreitung der Bindegewebswucherung, ausgehend von den bindegewebigen Scheiden der Hautnerven und übergreifend auf das umliegende subkutane Bindegewebe. Die stark veränderten Hautnerven erscheinen in unserem Falle als multiple Centren, von denen der fibromatöse Prozeß nach allen Richtungen der Subcutis sich ausbreitet. Auf den neurogenen Ursprung der Elephantiasis mollis hat zuerst Bruns aufmerksam gemacht, während v. Recklinghausen selbst dies in seiner Monographie dahingestellt sein läßt, da er eine Beteiligung der Nerven an der Geschwulstbildung nicht finden konnte. Der negative Befund v. Recklinghausen's ist, wie man jetzt annimmt, darauf zurückzuführen, daß die Nerven mit der Zeit infolge von Druckatrophie zugrunde gehen und daher nicht mehr nachweisbar sind. Im vorliegenden Falle zeigen dieselben eine starke Veränderung und spärliche Nervenfasern, so daß sie oft nur an ihrem Gesamtverhalten als Nerven kenntlich sind. Für eine Beteiligung der Gefäße an der diffusen Bindegewebshyperplasie bestehen nach dem histologischen Befund keine Anhaltspunkte. Eine derartige Mitteilung macht Jordan in seiner Arbeit, weshalb er außer der neurofibromatösen Form der Elephantiasis noch eine angiogene unterscheiden will. Demgegenüber muß jedoch in Betracht gezogen werden, daß auch das sympathische thische Nervensystem bei der Recklinghausen'schen Krankheit beteiligt sein kann, wie aus zahlreichen Bekanntmachungen hervorgeht (Genersich, Strube, v. Büngner, Askanazy, Adrian und viele andere), und daß infolge der Beziehungen der sympathischen Nerven zu den Gefäßen die letzteren nur scheinbar als Ausgangspunkte des fibromatösen Prozesses imponieren. Herxheimer und Roth betonen das ganz besonders, weil die sympathischen Nervenfasern oft nur sehr schwer nachweisbar sind und später vollkommen verschwinden können, ein Umstand, der bei histologischen Untersuchungen berücksichtigt werden muß, um Trugschlüsse zu vermeiden.

Auffallend ist der enorme Zellreichtum der elephantiastischen Geschwulst in unserem Falle, sodaß man zuerst an ein Sarcom denken könnte, zumal in sehr vielen Fällen von einer sarcomatösen Degeneration der Neurofibrome berichtet wird. (Modrzejewski, Jacobson, Genersich, v. Recklinghausen, Westphalen, Kaulbach und andere.) Die nähere Untersuchung zeigt, daß zwar das zwischen den Neurofibromen gelegene, hyperplastische Gewebe zellreicher als das normale Bindegewebe ist, aber von

einem Sarcom kann noch nicht gesprochen werden. Man könnte höchstens die Geschwulst als an der Grenze des Malignen stehend bezeichnen. Die sarcomatöse Entartung kommt relativ häufig bei der Recklinghausen'schen Krankheit vor und ist daher für die sonst gute Prognose ein signum mali ominis. Garré fand sie bei 12 % aller Fälle von congenitaler Neurofibromatose und Adrian berichtet in seiner 447 Fälle umfassenden Statistik von 53 Fällen, was einen annähernd gleichen Prozentsatz von 11,8 % ausmacht.

Die Elephantiasis neurofibromatosa zeigt im vorliegenden Falle zwei charakteristische klinische Merkmale: eine Verdickung und Faltenbildung der Haut. Mächtige, weiche Hautwülste hängen treppenartig übereinander und bieten ein Bild, das lebhaft an die faltigen Hautlappe der Pachydermen erinnert. Mott hat es mit einer Draperie verglichen. Die Ursache dieser Faltenbildung ist einerseits in der enormen Hauthypertrophie zu suchen, die infolge der Schwere der Geschwulst zu einer Dermatolyse führt und andererseits in der stärkeren Fixation der Haut an manchen Stellen, so daß die Geschwulst sich nicht im ganzen von ihrer Unterlage lösen kann, sondern vielmehr gezwungen ist, Falten zu bilden. Die Haut über der Elephantiasis hat außerdem noch eine starke Dehnung erfahren, worauf die zahlreichen Striae hinweisen. Die diffuse Pigmentierung der Haut ist in diesem Gebiete stärker ausgeprägt als an anderen Körperstellen. Ferner ist die Hautoberfläche nicht eben, sondern runzelig, mit einem feinen Haarflaum und zahlreichen kleineren und größeren Fibromknötchen besetzt. Die letzteren werden als secundäre Knoten bezeichnet, weil sie auf der Oberfläche des großen elephantiastischen Tumors sich befinden, den Boudet daher „Tumeur majeur ou Tumeur royal" nennt. Auch Virchow spricht von Secundär-Knoten, mit denen die elephantiastischen Tumoren besetzt sind. Die Elephantiasis neurofibromatosa kommt sowohl isoliert als auch kombiniert mit multiplen Hautfibromen und anderen Erscheinungen der Recklinghausen'schen Krankheit vor. In Fällen, in denen elephantiastische Bildungen das Krankheitsbild beherrschen, kann man von einer elephantiastischen Form der Recklinghausen'schen Krankheit sprechen, im Gegensatz zu der molluscoiden. In einzelnen Fällen wird die Elephantiasis als kongenital bezeichnet, womit aber nicht ausgedrückt sein soll, daß die Elephantiasis als solche, sondern nur die Veranlagung dazu bei der Geburt vorhanden zu sein braucht. Meistens kommt sie in späteren Jahren, seltener in frühester Kindheit zur Beobachtung, wie z. B. in dem Falle von Modrzejewski im ersten Lebensjahr. Wahrscheinlich spielen auch bei der Elephantiasis neurofibromatosa irgendwelche unbekannte Faktoren als auslösende Momente eine gewisse Rolle. Ob im vorliegenden Falle derartige Momente in Frage kommen, läßt sich nicht feststellen. Jedenfalls muß daran festgehalten werden, daß hier die Entstehung der Elephantiasis

sowie des ganzen Krankheitsbildes in die Puhertätsperiode fällt. Es liegt daher die Annahme nahe, daß vielleicht die durch die Pubertät im Organismus herbeigeführten Veränderungen den unmittelbaren Anstoß zum Ausbruch der Krankheit gegeben haben. Mit ganz besonderer Vorliebe kombiniert sich die Elephantiasis neurofibromatosa mit dem von Verneuil zuerst beschriebenen plexiformen Neurom (Rankenneurom — Bruns), eine Erscheinung, die wir auch bei unserem Pat. antreffen. Es handelt sich hier um eine Geschwulst, die aus einem Geflecht von Nervensträngen besteht, welche sowohl diffus verdickt sind, als auch stellenweise Knotenbildung zeigen. Die so veränderten Nerven haben ein perlschnur- oder rosenkranzähnliches Aussehen. Path.-anatomisch stellen diese Nervenverdickungen gleichfalls Neurofibrome vor. Während bei den Neurofibromen der Haut der pathologische Prozeß an den feinen Endästen der Hautnerven lokalisiert ist, hat man es beim plexiformen Neurom mit einer Fibrombildung im Verlaufe der größeren peripheren Nerven zu tun. Ebenso wie bei der Neurofibromatose der Haut zwei Arten unterschieden werden können (allgemein multiple Neurofibromatose der Haut als multiple Hautfibrome und lokal beschränkte als Elephantiasis neurofibromatosa), kann man auch an der Neurofibromatose der peripheren Nerven eine allgemein multiple und eine lokal multiple Form, die letztere gewöhnlich in plexiformer Anordnung, unterscheiden. Die plexiforme Neurofibromatose, die wegen ihrer Geflechtbildung so bezeichnet wird, geht im vorliegenden Falle von den Lumbalnerven aus und beschränkt sich nur auf diese Provinz des Nervensystems. Nebenbei sei bemerkt, daß die alte, irreführende Bezeichnung „Neurom“ hier vollkommen unangebracht ist, da sie auf eine Geschwulst hindeutet, an deren Bildung sich Elemente des Nervensystems beteiligen, während in Wirklichkeit die Hyperplasie nur das Nervenbindegewebe betrifft. Zweckmäßiger wäre es daher, von plexiformen Neurofibromen oder von Neurofibromatose in plexiformer Anordnung zu sprechen. Allerdings weist Ribbert darauf hin, daß die starke Schlängelung und rankenartige Windung der veränderten Nerven bei der plexiformen Neurofibromatose die Folge eines abnormen Längenwachstums ist. Auch Wegelin weist auf die Längenzunahme der geschlängelten Nerven im Vergleich zu der Länge der normalen Nerven hin und meint, daß dabei ähnliche, mechanische Verhältnisse im Spiele sind wie bei der Schlängelung der Coronararterien bei Herzatrophie, nur daß sich hier die Arterien passiv verhalten, während die Nervenstränge beim Rankenneurom aktiv in die Länge wachsen. Die Längenzunahme der Nerven berechtigt jedoch noch nicht von einem „Neurom“ zu sprechen. Außerdem ist diese Bezeichnung noch deswegen unzweckmäßig, da es sich nicht um eine einzige Geschwulst handelt, sondern um multiple Nerventumoren eines beschränkten Nervengebietes in plexiformer Anordnung. Die Ansicht von Bruns, daß in den Rankenneuromen eine

Neubildung von Nervenfasern stattfindet, darf nach den zahlreichen Untersuchungen jetzt als widerlegt gelten. Im Gegenteil, in vielen Fällen wird mitgeteilt, daß eine partielle Degeneration und Schwund von Nervenfasern beobachtet werden konnte. (Marchand.) Auch Aschoff vertritt diese Ansicht und weist ausdrücklich darauf hin, daß eine Vermehrung der eigentlichen Nervenfasern (nicht ihrer Äste) nur denkbar sei mit einer gleichzeitigen Vermehrung der Ganglienzellen. Ob dieser Schwund als Ausdruck einer Druckatrophie oder einer Zirkulationsstörung aufzufassen ist, kann ohne weiteres nicht entschieden werden. Die oedematöse Auflockerung läßt jedenfalls vermuten, daß in den fibromatös veränderten Nerven die Blut- und Lymphzirkulation nicht in normaler Weise vor sich geht.

Die plexiforme Neurofibromatose ist eine Teilerscheinung der allgemein multiplen Neurofibromatose der größeren peripheren Nerven, die sich durch charakteristische, spindelförmige Verdickungen im Verlaufe der betroffenen Nervenstämme erkennbar macht. („Neurofibromes tronculaires“ P. Marie.)

Das Abtasten der zugänglichen Nerven konnte im vorliegenden Falle nichts Derartiges feststellen. Das negative Resultat der palpatorischen Untersuchung schließt jedoch nicht aus, daß Neurofibrome an den peripheren Nerven bestehen, denn kleine Verdickungen und Knötchen können leicht unbemerkt bleiben.

Es scheint, daß für die plexiformen Neurofibrome ebenfalls gewisse Körpergegenden besondere Prädilektionsstellen bilden, wie z. B. die Schläfen, die oberen Augenlider, die Nackengegend, der Rücken und das Gesäß. Die gleichen Prädilektionsstellen kommen auch im allgemeinen bei den elephantiastischen Bildungen als Lieblingssitz in Betracht. Die plexiformen Neurofibrome breiten sich gewöhnlich im Unterhautzellgewebe aus. Ausnahmsweise können sie sich auch in den Körperhöhlen entfalten, wie es der Fall von Pomorski zeigt, bei dem die plexiformen Neurofibrome von den Intercostalnerven ausgingen und in die Pleurahöhle eingewachsen sind. Zugleich bestand eine Kombination mit Neurofibromen der Haut und der peripheren Nerven. Dieses Zusammentreffen ist, wie aus der zahlreichen Kasuistik hervorgeht, ein häufiges Vorkommen (Bruns, Adrian, Esmarch und Kulenkampff u. a.). Anderseits können auch die plexiformen Neurofibrome das einzige Zeichen von Recklinghausen'scher Krankheit bilden, wie in den Fällen von Dessauer und Bruns. Nebenbei sei erwähnt, daß auch in der Veterinär-Medizin sowohl multiple Fibrome der Nerven (Feldhus), als auch plexiforme Neurofibrome beobachtet werden konnten. So wird von Fr. Peters die Beobachtung eines Rankenneuroms am Rinderherzen mitgeteilt, welches anscheinend von Aesten der sympathischen Nerven ausging. In der Literatur findet sich des öfteren vermerkt, daß an der Ursprungsstelle der plexiformen Fibrome ein angeborener Knochendefekt bestanden hat, z. B. am Schädel (Weil), oder eine Spina bifida

(Bruns), so daß die Geschwulst durch diese Oeffnung aus der Tiefe herauszukommen schien. Diese Knochendefekte haben mit den Usuren, die weiter unten beschrieben werden und durch Druck der Geschwulst auf den Knochen verursacht werden, nichts zu tun, sondern gehören zu Bildungsanomalien, die man bekanntlich oft bei Recklinghausen'scher Krankheit beobachten kann.

Im vorliegenden Falle sind die plexiformen Neurofibrome auf Druck sehr schmerzempfindlich gewesen, so daß vor allem das Liegen auf dem Rücken unmöglich war, ein Umstand, der mit als Grund zur Operation in Betracht kam. Die Schmerzhaftigkeit scheint aber nicht konstant in allen Fällen zu bestehen und wird in der Literatur nur selten erwähnt, wie z. B. bei Verneuil und Billroth.

Ad 4. Von Anomalien des Knochensystems, welche eine relativ häufige Komplikation bei der Recklinghausen'schen Krankheit bilden, sind im vorliegenden Falle Deformitäten am Schädel, Verbiegungen der Wirbelsäule, beiderseitiges genu valgum und beiderseitige Plattfüße vorhanden. Ein Teil dieser Veränderungen am Knochensystem ist als Folgeerscheinung einer früheren Rachitis zu erklären. Darauf deuten die Verdickungen der Rippenknorpelgrenze (namentlich an der zweiten rechten Rippe), die gut sichtbaren Stirnhöcker und die leichte Asymmetrie des Schädels hin. Auch zwei von den drei Impressionen, die eine in der Lambdanaht, die andere in der Pfeilnaht, sind wohl darauf zurückzuführen, ebenso wie die Stellungsanomalien an den unteren Gliedmaßen. Anders verhält es sich mit den Veränderungen an der Wirbelsäule und mit den zwei höckerigen Prominenzen des rechten Scheitelbeins. Die letzteren erscheinen als partielle Hypertrophien des Knochens, wie man solche auch in anderen Fällen beobachten konnte. So berichten Volkmann, Audry und Lacroix, Kölplin von derartigen Protuberanzen der Schläfenbeinschuppe, Bruns Fall 14 am Stirnbein, Askanazy am rechten Scheitelbein u. a. m. Die III. Impression, die nicht in der Richtung einer Schädelnaht, sondern im Gebiete des rechten Scheitelbeins sich vorfindet, ist wohl nur vorgetäuscht durch die umgrenzenden, höckerigen Knochenverdickungen. Die Annahme, daß sie durch eine partielle Knochenatrophie bedingt sein könnte, ist unwahrscheinlich, da der Knochen an dieser Stelle keine Veränderung der Konsistenz zeigt.

Solche Unebenheiten und dellenartige Vertiefungen, ja sogar Defekte am Schädel und auch anderen Knochen, namentlich der Wirbelsäule, sind öfters beschrieben worden. Meistens handelt es sich in diesen Fällen um Druckatrophien infolge eines gleichzeitig bestehenden Rankenneuroms. So bestanden Protuberanzen und Impressionen am Scheitelbein in den Fällen von Gernet und Jacqueau, die nach Adrian's Ansicht beginnende Usuren darstellen. In seinem Fall 2 fand Herczell zwischen Proc. mastoideus und

Os occipitale links einen markstückgroßen Knochendefekt unter einem Rankenneurom und glaubt seine Entstehung auf Druckatrophie des Knochens zurückführen zu können.

Die Verbiegungen der Wirbelsäule, die im vorliegenden Falle in Form einer leichten Skoliose und einer übertriebenen Lordose bestehen, bilden zwar keine übermäßigen Deformitäten, müssen jedoch beachtet werden, da sie bei Recklinghausen'scher Krankheit einen relativ häufigen Befund bieten. Sie entstehen infolge Weicherwerdens der Knochensubstanz und haben daher mit osteomalacischen Veränderungen eine gewisse Aehnlichkeit. Derartige Beobachtungen sind von Königsdorf, Hoisnard, P. Marie und Couvelaire, Haushalter, Askanazy u. a. mitgeteilt worden. Die näheren Beziehungen dieser Knochenveränderungen zur Recklinghausenschen Krankheit sind noch nicht aufgeklärt und haben ihre Ursache vielleicht in trophischen Störungen des Skelettsystems. Hoisnard bezeichnet diese Alterationen als „Cachexie osseuse".

Ob derartige beginnende Veränderungen der Knochensubstanz als Ursache für die Skoliose und Lordose im vorliegenden Falle in Frage kommen, läßt sich nicht ohne weiteres entscheiden. Vielleicht ist auch für die Verbiegung der Wirbelsäule die überstandene Rachitis verantwortlich zu machen. Man könnte auch daran denken, daß die starke Muskelschwäche des Rückens dabei eine gewisse Rolle spielt. Sie besteht nach Angabe des Pat. außerdem auch in den Beinen und zeigt sich in dem watschelnden Gang und in dem Unvermögen, längere Zeit in aufrechter Haltung ruhig zu stehen. Objektiv ist jedoch nicht die geringste Andeutung einer Muskelatrophie vorhanden, die diesen muskulären Schwächezustand erklären könnte. Aehnliche Angaben finden sich in den Anamnesen vieler Fälle. Bei der Autopsie bestanden, abgesehen von intramuskulären Neurofibromen, auch feinere, nur histologisch nachweisbare Veränderungen der Muskeln, eine degenerative Atrophie, die in ungleicher Weise einige Muskelfasern befällt und andere wieder verschont (Brigidi, Adrian u. a.). Marie und Couvelaire weisen darauf hin, daß die Muskelschwäche wahrscheinlich der Ausdruck dieser eigenartigen anatom. Veränderung ist.

Ad 5. Die Funktionsstörungen von Seiten des Nervensystems, die unser Pat. aufweist, beziehen sich auf das pathologische Verhalten einiger Reflexe und der Sensibilität.

Bei der Aufnahme war der linke Patellarreflex erloschen, der rechte nur mit Bahnung auslösbar, nach vier Wochen aber ebenfalls verschwunden. Außerdem fehlten die beiden unteren und mittleren Bauchdeckenreflexe und beide Cremasterreflexe. Die Achillesreflexe waren bdrs. nur nach der Babinski'schen Methode auslösbar. Außerdem wurde eine hyperaesthetische Zone in dem beschriebenen Gebiet konstatiert.

Dieser Befund hat sich nach ca. 4½ Monaten geändert. Die beiden Patellarreflexe, deren Verhalten wochenlang nach allen bekannten Methoden einwandfrei geprüft wurde, sind wieder aufgetreten, allerdings ist ihre Auslösung nur mit Hilfe von Kunstgriffen gelungen. Auch bezüglich der Achillesreflexe ist gleichzeitig eine Aenderung eingetreten. Während sie früher nur nach der Babinski'schen Methode vorhanden waren, konnten sie in letzter Zeit ohne weiteres mit Leichtigkeit ausgelöst werden. Das Verhalten der Bauchdecken- und Cremasterreflexe hat sich nicht geändert; sie sind nicht auslösbar. Anstelle der hyperaesthetischen Zone ist in dem gleichen Gebiet eine Hypaesthesie getreten, und zwar bezieht sich die Sensibilitätsstörung sowohl auf feine Berührungs- und Schmerz- als auch auf Kälte- und Wärme-Empfindung. Die Abgrenzung der Sensibilitätsstörung, die öfters nachgeprüft wurde, zeigt eine segmentale Anordnung und fällt in den Bereich des IX. Dorsal- bis IV. Lumbalsegments.*) Das ausgesparte, normalempfindliche Gebiet in Reithosenform (Damm, Aftergegend, Scrotum, Hinterseite der Oberschenkel usw. vergl. Abb. 1 u. 2) entspricht im großen und ganzen dem Versorgungsgebiet des Sacralmarks, welches demnach an der Schädigung nicht beteiligt sein dürfte. Dementsprechend verhalten sich auch die Reflexe des Sacralmarks normal (Anal, Achillessehnen-Reflexe, Blasen- und Mastdarmfunktion), während die Reflexe, die zwischen dem IX. Ds. und IV. Ls. (die beiden mittleren und unteren Bauchdecken-Reflexe, Cremaster- und Patellarreflexe) lokalisiert werden, entweder ganz erloschen oder in herabgesetzter Stärke vorhanden sind.

Die metamere Anordnung der Sensibilitätsstörung und das Verhalten der Reflexe deuten auf eine zentrale Schädigung hin, die das Rückenmark selbst oder die Rückenmarkswurzeln im Bereiche des IX. Ds. bis IV. Ls. betroffen haben muß. Ueber die path.-anatomische Grundlage des nervösen Symptomenkomplexes läßt sich zurzeit ohne Autopsie nichts Sicheres sagen. Gegen die Annahme eines medullären Prozesses spricht sowohl das Verhalten der Sensibilität wie der Reflexe. Bei der Annahme eines radiculären Prozesses kann man wohl die vorderen Wurzeln ausschließen, da motorische Lähmungserscheinungen, Muskelatrophien und Entartungsreaktion fehlen. Eine Lokalisation des krankhaften Prozesses an den hinteren Wurzeln hätte von vornherein viel Wahrscheinlichkeit für sich. Das Fehlen spontaner Wurzelschmerzen würde nicht unbedingt dagegen sprechen, da man sich vorstellen könnte, daß die krankhaften Veränderungen keine sehr groben sind. Die leichten Veränderungen der Sensibilität könnten auf derartige Prozesse zurückgeführt werden und ebenso ließen sich auch die Reflexanomalien auf diese Weise erklären. Allerdings ist es nicht einfach

*) Sahli: Lehrb. d. klin. Untersuchungsmethoden, 1909.

für das Wiederauftreten der Patellar-Reflexe eine befriedigende Deutung zu finden, und es dürfte wohl ein ziemlich unfruchtbares Beginnen sein, hierüber Hypothesen aufzustellen.

Funktionsstörungen des zentralen Nervensystems sind in einigen, allerdings nicht häufigen Fällen von Recklinghausen'scher Krankheit beobachtet worden, und durch die Autopsie konnte für die klinischen Erscheinungen auch eine ausreichende Erklärung gefunden werden.

Klinische Krankheitserscheinungen von Seiten des Zentralnervensystems können bei der Recklinghausen'schen Krankheit durch folgende drei Arten von pathologischen Veränderungen hervorgerufen werden:

1. durch Tumoren der in der Nähe der Zentralorgane verlaufenden Nerven, d. h. also der basalen Hirnnerven und der Rückenmarkswurzeln;
2. durch Tumoren des Gehirns und Rückenmarks;
3. durch Tumoren der cerebralen und spinalen Meningen.

Path. anatomisch sind die Tumoren der Hirnnerven und Rückenmarkswurzeln meistens Neurofibrome, seltener Mischgeschwülste, an deren Aufbau außer dem Nervenbindegewebe auch Glia- und Ganglienzellen sich beteiligen können. Außerdem kommen noch die von Verocay näher beschriebenen Neurinome (Nervenfasergeschwülste) vor, die von den Schwann'schen Scheidenzellen oder diesen entsprechenden, embryonalen Elementen abgeleitet werden.

Je nach der Lokalisation der in Rede stehenden Neubildungen an den Hirnnerven und Rückenmarkswurzeln kommt es zu charakteristischen Ausfallserscheinungen, die durch Leitungsunterbrechung in den betroffenen Nerven verursacht werden. Solange dies nicht der Fall ist, können die path. Veränderungen symptomlos bestehen (Henneberg und Koch).

Cerebrale und spinale Kompressionserscheinungen manifestieren sich erst klinisch, wenn diese Geschwülste eine erhebliche Ausdehnung erreichen. Wie aus der Kasuistik hervorgeht, sind Geschwulstbildungen bereits an sämtlichen Hirnnerven beobachtet worden (Berggrün, Raymond, Mathies, Gerhardt, Riesenfeld, Mossé und Cavalié, Kaulbach u. a.). Mit besonderer Vorliebe entstehen sie, wie Henneberg und Koch nachgewiesen haben, am Kleinhirnbrückenwinkel. Meistens gehen sie in diesen Fällen vom Acusticus (Sternberg) aus, aber auch der Facialis und Trigeminus können sich an der Bildung der Kleinhirnbrückenwinkeltumoren beteiligen. Relativ häufig sind neurofibromatöse Veränderungen am Vagus gefunden worden (Bruns, Genersich, v. Recklinghausen, Pomorski, Berggrün, v. Büngner, Henneberg und Koch u. a.). Im Gegensatz zu den anderen Hirnnerven wird der Vagus gewöhnlich in seinem extrakraniellen Verlauf betroffen.

Oefters als an den Austrittsstellen der Hirnnerven ist die multiple Geschwulstbildung an den Rückenmarkswurzeln, namentlich an der Cauda equina beobachtet worden (Soyka, v. Büngner, Schlesinger, Sorgo, Berggrün, Kaulbach, Reichmann, Mathies u. a.). Goldmann und Strube heben besonders hervor, daß die hinteren Wurzeln von der Geschwulstbildung häufiger befallen werden als die vorderen, eine Erscheinung, die ebenfalls darauf hinweist, daß die Neurofibromatose mit Vorliebe das sensible Nervensystem befällt. Die multiplen Neurofibrome der Hirnnerven und Rückenmarkswurzeln kombinieren sich gewöhnlich mit anderen Erscheinungen der Recklinghausen'schen Krankheit (Neurofibromen der Haut, der peripheren Nervenstämme etc.). Sie können aber auch isoliert vorkommen und demnach nicht nur eine Teilerscheinung, sondern auch die einzige Manifestation der Erkrankung sein. Als Beispiel kann hier der Fall von Sorgo (1902) angeführt werden, in dem es sich um eine auf die Rückenmarkswurzeln beschränkte Neurofibromatose gehandelt hat. In derartigen Fällen kann die klinische Diagnose großen Schwierigkeiten begegnen, wenn sie nicht zugleich durch andere Symptome, wie Pigmentanomalien, vereinzelte Neurofibrome der Haut und der peripheren Nerven, Zeichen von Degeneration und Entwicklungsstörung sowie die Familienanamnese, unterstützt wird; denn der klin. Symptomenkomplex bietet für die Recklinghausen'sche Krankheit an und für sich nichts Charakteristisches.

Neben multiplen Tumoren der Hirnnerven und Rückenmarkswurzeln kommen gewöhnlich gleichzeitig auch Geschwulstbildungen des Gehirns und Rückenmarks vor, und zwar Gliome, ganglienzellenhaltige Geschwülste, disseminierte gliöse Wucherungen in der Hirnrinde und im Rückenmark. Derartige Fälle werden von Hesselbach, Rump, Knoblauch, Strube, Henneberg und Koch, Kaulbach, Verocay, Orzechowski und Nowicki mitgeteilt. Die beiden letzteren weisen auf die engen verwandtschaftlichen Beziehungen der Neurofibromatose zur Sclerosis tuberosa hin. Beide pathologische Prozesse werden von ihnen als eine und dieselbe Krankheitserscheinung aufgefaßt, die hinsichtlich ihres Ursprungs, der Entstehungszeit und der Art der Entwicklungsstörung der embryonalen Elemente auf eine gemeinsame Basis zurückzuführen sind. Sie unterscheiden sich lediglich durch die verschiedene Lokalisation des path. Prozesses.

Als Tumoren der Meningen sind Fibroendotheliome, Fibrome und Psammome zu erwähnen, die meistens von der Dura mater (cerebralis und spinalis) ausgehen und gewöhnlich multipel auftreten. Sie zeigen nicht selten eine Tendenz zur malignen (sarcomatösen) Degeneration. Abgesehen von den Usuren der Schädelknochen und Wirbel verursachen sie in der Folge bei größerer Ausdehnung schwere Kompressionserscheinungen des Gehirns und

Rückenmarks. Aus der Literatur können für diese Gruppe von Tumoren die Fälle von Adrian, Königsdorf, Westphalen, du Mesnil, Kaulbach, Verocay, Orzechowski und Nowicki angeführt werden. Interessant ist die Mitteilung von Askanazy über einen schwer erkennbaren Fall von Recklinghausen'scher Krankheit, der sich vorzugsweise in dem Bestehen von multiplen Endotheliomen der Dura mater cerebralis und spinalis manifestierte. Er weist darauf hin, daß die Erkrankung auch in einer derartigen verkappten Form vorkommen kann.

Die erwähnten drei Arten von Tumoren des Zentralnervensystems, deren Befund bei der Autopsie man früher als eine mehr zufällige Kombination mit der Neurofibromatose zu betrachten geneigt war, bilden ebenso wie z. B. die plexiformen Neurofibrome, die Elephantiasis neurofibromatosa usw. eine Teilerscheinung der Recklinghausen'schen Krankheit, können aber auch, wie aus vereinzelten Fällen hervorgeht, isoliert vorkommen, oder im Vordergrunde des Krankheitsbildes und des Sektionsbefundes stehen. Daher ist es auch berechtigt, von einer zentralen Form der Recklinghausen'schen Krankheit zu sprechen im Gegensatz zu der peripheren, bei der die multiplen Geschwulstbildungen vom peripheren Nervensystem ausgehen (molluscoider, elephantiastischer, plexiformer Typus der Neurofibromatose). Französische Autoren (Mossé und Cavalié u. a.) sprechen von einer „Neurofibromatose centrale" oder von einer „Neurofibromatose medullaire" (Cestan). Zweckmäßiger wäre es, allgemein von einer zentralen Form der Recklinghausen'schen Krankheit zu sprechen, da es in den meisten Fällen sehr schwierig sein dürfte, aus den klinischen Erscheinungen zu entscheiden, welches pathologische Substrat dem Symptomenkomplex zugrunde liegt. In den letzten Jahren hat man den zentralen Formen der Recklinghausen'chen Krankheit auch in klinischer Hinsicht mehr Beachtung geschenkt, weil sie infolge der Vervollkommnung der operativen Methoden auch chirurgisch angreifbar sind. So berichtet Reichmann über einen operativ geheilten Fall von mehreren Rückenmarksgeschwülsten bei Recklinghausen'scher Krankheit, bei dem klinisch der Brown-Séquard'sche Symptomenkomplex bestand. Die Diagnose einer zentralen Form von Recklinghausen'scher Krankheit konnte durch die mikroskopische Untersuchung einzelner Hautfibrome sichergestellt werden.

Schließlich möge hier noch kurz erwähnt werden, daß außer dem Zentralnervensystem auch der Sympathikus bei der Recklinghausen'schen Krankheit befallen sein kann. Sowohl in der älteren wie neueren Literatur finden sich derartige Mitteilungen (Westphalen, Pomorski, v. Büngner, Askanazy, Adrian, Strube, Verocay u. a.). Es kommt zur Entwicklung von multiplen Tumoren des Grenzstranges, des Peritoneums, des Mesenteriums und der Darmwand. Daß die krankhaften Veränderungen sich auch in vereinzelten

Fällen ausschließlich auf das sympathische Nervensystem oder einen Teil desselben beschränken können, dafür bildet der Fall von Askanazy ein Beispiel, bei dem es sich um eine isolierte Neurofibromatose der Darmwand handelte, die vom Auerbach'schen Plexus myentericus ihren Ursprung nahm. Diese Erscheinungsform der Recklinghausen'schen Krankheit bildet ebenfalls eine der zahlreichen Varietäten, die möglicherweise vorkommen können und wird als intestinaler Typus von Recklinghausen'scher Krankheit bezeichnet. Ob die in einzelnen Fällen beobachteten Darmerscheinungen (Diarrhöen, Koliken (Posthumus, Raymond, Chauffard, Ouvry) auf derartige neurofibromatöse Veränderungen der Darmwand zurückzuführen sind, ist aus der mir zugänglichen Literatur nicht klar ersichtlich.

Bezüglich der **Diagnose, Therapie, Prognose** und **Aethiologie** ist folgendes zu sagen:

Die **Diagnose** der Recklinghausen'schen Krankheit ist im vorliegenden Falle schon auf Grund der klinischen Erscheinungen ohne Zweifel gewesen und durch die histologische Untersuchung auch bestätigt worden. Im allgemeinen bieten die häufigsten Typen der Recklinghausen'schen Krankheit (molluscoide, elephantiastische und plexiforme Form) keine Schwierigkeiten für die Diagnose, während die rudimentären, zentralen und intestinalen Formen klinisch erheblich schwieriger zu erkennen sind. In derartigen Fällen verdienen die Familien-Anamnese, Zeichen von Degeneration und Entwicklungsstörung, Pigmentanomalien und vereinzelte Hautfibrome mehr Beachtung, namentlich wenn es möglich ist, durch eine histologische Untersuchung die letzteren als Neurofibrome zu erkennen.

Die **Therapie** kann leider nicht kausal sein, wie aus den folgenden Ausführungen hervorgeht. Sie muß sich auf die kunstgerechte Exstirpation einzelner Tumoren beschränken, die durch ihren Sitz oder ihre Größe den Kranken am meisten belästigen. Im vorliegenden Falle war die Indikation zu einem chirurgischen Eingriff durch die elephantiastische Verunstaltung am Gesäß mit einer ausgedehnten, plexiformen Neurofibromatose der Lendennerven gegeben. Außer kosmetischen Rücksichten war auch die starke Schmerz- und Druckempfindlichkeit der Geschwulst beim Liegen für die Operation maßgebend.

Ueber einen beachtenswerten, therapeutischen Erfolg mit Fibrolysin berichtet Kenéz bei einem Fall mit multiplen, sehr schmerzhaften Neurofibromen der Haut. Nach 22 subcut. Injekt. sind diese bis auf 2 vollkommen resorbiert worden. (Leider fand ich diese Mitteilung erst nach Entlassung des Pat., so daß ich das Mittel nicht mehr versuchen konnte.)

Die **Prognose** ergibt sich aus dem oben Gesagten. Sie ist im allgemeinen quoad vitam als gut zu bezeichnen inbezug auf den

molluscoiden, elephantiastischen und plexiformen Typus der Recklinghausen'schen Krankheit. Eine Restitutio ad integrum ist, da es sich um eine Entwicklungsanomalie handelt, nicht zu erwarten. Außerdem darf nicht außer Acht gelassen werden, daß die Neurofibrome namentlich der peripheren Nervenstämme und die bei der zentralen Form in Betracht kommenden Tumoren zur malignen (sacromatösen) Degeneration neigen. Die zentralen Formen haben im allgemeinen, wie aus den diesbezüglichen Erörterungen hervorgeht, eine erheblich ungünstigere Prognose. Im vorliegenden Falle ist die Prognose im Hinblick darauf zu mindestens als ungewiß zu bezeichnen, zumal es sich um einen noch in Entwicklung befindlichen Krankheitsprozeß handelt. Das Allgemeinbefinden wird in der Regel nicht wesentlich verändert. Es ist jedoch öfters schon beobachtet worden, daß die Kranken schließlich unter den Erscheinungen von Kachexie und Marasmus allmählich zugrunde gehen (Landowski, P. Marie, Thomson u. a., ohne daß bei der Autopsie eine anatomische Grundlage dafür gefunden werden konnte. Adrian meint, daß die von vielen Seiten mitgeteilten Klagen der Kranken über Muskelschwäche, Mattigkeit, Kraftlosigkeit möglicherweise Vorboten einer solchen Kachexie darstellen (Feindel und Oppenheim, v. Bergmann, Thibièrge u. a.). Auffallend ist auch die häufige Komplikation der Recklinghausen'schen Krankheit mit Lungentuberkulose (Soyka, P. Marie, Strube, Sorgo, Pauly und Roubier u. a.). Dies wäre nach Adrian wahrscheinlich darauf zurückzuführen, daß durch die Kachexie allmählich die Widerstandsfähigkeit des Organismus gegen eine tuberkulöse Infektion herabgesetzt wird.

In der **Aetiologie** der Recklinghausen'schen Krankheit spielen, wie aus der umfangreichen bisherigen Kasuistik hervorgeht, Heredität, Familiarität und Kongenitalität eine hervorragende Rolle. Inbezug auf den vorliegenden Fall kann zwar die Vererbung der Krankheit von Seiten der Mutter nicht einwandfrei festgestellt werden, aber die Angabe des Pat., daß diese „etliche Muttermäler" am Körper gehabt hat, läßt dies mit höchster Wahrscheinlichkeit vermuten. Lange, der sich in seiner Arbeit (1906) mit der Frage der Heredität bei der Neurofibromatose eingehend befaßt, hat in 45 aus der Literatur zusammengestellten Fällen ihre Vererbung nachweisen können, Adrian (1903) in einem Fünftel aller bekannten Fälle. Lange kommt auf Grund seiner diesbezüglichen Untersuchungen zu der Schlußfolgerung, daß in der Descendenz eine Steigerung der Intensität der Krankheit stattfindet. Als ihre schwächste Manifestation wäre die „rudimentäre" Form anzusehen, die vorwiegend in Pigmentanomalien besteht. Die Krankheit kann in dieser Gestalt in einer Familie beginnen und sich in den nächsten Generationen zu den verschiedensten Erscheinungsformen weiterentwickeln, bis schließlich der betroffene Familienzweig an Komplikationen, wie z. B. Kachexie, Sarcom, Tuberkulose etc. zugrunde

geht. Wahrscheinlich hat es sich ebenfalls bei der Mutter unseres Pat. um eine „rudimentäre“ Form gehandelt. Auch das familiäre Auftreten der Krankheit ist öfters beobachtet worden, wobei gewöhnlich die einzelnen Familienmitglieder verschiedene Erscheinungsformen der Recklinghausen'schen Krankheit zeigen. Bezüglich der Kongenitalität, die Feindel für alle Fälle annimmt, ist zu bemerken, daß zwar einwandfreie Beobachtungen von Erscheinungen der Recklinghausen'schen Krankheit bei der Geburt nicht vorliegen; trotzdem ist sie in dem Sinne als kongenital zu bezeichnen, daß ihre Veranlagung zur Welt mitgebracht wird, ähnlich wie bei der Friedreich'schen Ataxie. Auf das kongenitale und hereditäre Moment weist im vorliegenden Falle die Angabe des Pat. hin, daß ein Muttermal in der Nähe des Nabels seit Geburt besteht und zwar an der gleichen Stelle wie bei der Mutter. Ferner spricht eine große Anzahl von Beobachtungen dafür, daß gelegentlich auch Traumen, Infektionskrankheiten, Intoxicationen etc. als auslösende Faktoren in der Aethiologie der Recklinghausen'schen Krankheit eine gewisse Rolle spielen. Derartige Ursachen für den Ausbruch der Krankheit sind im vorliegenden Falle nicht festzustellen. Bemerkenswert ist aber, daß hier die Entwicklung der Elephantiasis in die Puhertätsperiode fällt, wie bereits erwähnt wurde. Es liegt daher nahe, den Ausbruch der Krankheit damit in ursächlichen Zusammenhang zu bringen, zumal vielfach (v. Recklinghausen, Philippson, Kolepke u. a.) erwähnt wird, daß zur Zeit der Puhertät eine Zunahme der Tumoren an Zahl und Größe beobachtet werden konnte. Einen ähnlichen Einfluß scheint auch die Menopause und der Partus (Feindel) auszuüben.

# Die neue Auffassung über das Wesen der Recklinghausen'schen Krankheit und ihre Einteilung nach klinischen Gesichtspunkten.

Von den zahlreichen Theorien, die über die Recklinghausen'sche Krankheit aufgestellt worden sind, gelten die meisten heutzutage als überwunden. Es sei hier nur kurz erwähnt, daß man die Ursache auch in einer Infektionskrankheit suchte und vor allem dabei an die endemische Lepra Arabum (= Elephantiasis Graecorum) dachte, deren Krankheitsbild nicht nur klinisch infolge der Kombination von Hauttumoren und Nervenverdickungen der Recklinghausen'schen Krankheit ähnlich ist, sondern auch anatomisch einen durchaus entsprechenden, pathologischen Prozeß bietet. Bakteriologische Untersuchungen (Landowski, Askanazy u. a.) verliefen jedoch ergebnislos. Das Gemeinsame beider Krankheiten besteht, wie Askanazy bemerkt, mehr in der auffallenden Bevorzugung des Nervensystems als in der Aetiologie.

Nach einer anderen Auffassung, die sich vor allem auf das hereditäre, familiäre und kongenitale Vorkommen der Recklinghausen'schen Krankheit stützt, handelt es sich um eine angeborene Disposition, eine „fibromatöse Diathese" (Jordan, Kriege, Brigidi, Esmarch und Kulenkampff u. a.). Daß die angeborene Disposition zur Wucherung des Nervenbindegewebes auf einer embryonalen Entwicklungsanomalie beruht, ist zuerst von Brissaud und Feindel ausgesprochen worden. Nach dieser Theorie, die zurzeit als die herrschende hingestellt werden darf, ist die Recklinghausen'sche Krankheit als eine Gewebsmißbildung im weiteren Sinne des Wortes aufzufassen und unter die Hamartome einzureihen. Mit diesem Namen hat bekanntlich Albrecht geschwulstartige Fehlbildungen bezeichnet, deren Ursache in einer abnormen Gewebsmischung zu suchen ist. Auf eine Entwicklungsstörung weisen übrigens auch die vielfach gefundenen Hemmungsbildungen hin (wie z. B. im vorliegenden Falle der Cryptorchismus). Wie man sich die Mißbildung im einzelnen vorstellen soll, ist zuerst von Verocay näher ausgeführt worden. Er stellt die Recklinghausen'sche Krankheit als eine Systemerkrankung hin. Ihre Ursache ist in einer mehr oder

minder frühzeitigen Entwicklungsstörung des Ektoderms zu suchen, dessen Abkömmlinge die Haut und das Nervensystem sind. Je nach dem Stadium der embryonalen Entwicklungsperiode und je nach dem Umfang der Schädigung werden einerseits mehr oder minder differenzierte Elemente des Nervensystems, andererseits die ektodermale Anlage der Haut und außerdem auch derjenige benachbarte Mesodermteil betroffen, aus dem sich später die bindegewebigen Nervenscheiden und die Meningen entwickeln. Demzufolge kommt das Endresultat der Mißbildung in den verschiedensten Erscheinungsformen und deren Kombinationen bei der Recklinghausen'schen Krankheit zum Ausdruck: Tumoren des Zentralnervensystems, Pigmentanomalien der Haut, Neurofibrome und Tumoren der Meningen. Der umfangreichsten Entwicklungsstörung würde demnach diejenige Form der Recklinghausen'schen Krankheit entsprechen, bei der alle diese Erscheinungsformen zugleich vorhanden sind.

Verocay betrachtet das Gewebe der multiplen Neurofibrome als neurogenes Gewebe, „welches durch die Bildung eigentümlicher, kernhaltiger Bänder und blasser, feiner, bündelförmig angeordneter Fibrillen sich von jedem Bindegewebe unterscheidet und vielfach an nervöses und gliöses Gewebe erinnert". Er leitet es von den Nervenfaserzellen (Schwann'schen Scheidenzellen oder entsprechenden embryonalen Elementen) ab und schlägt statt Neurofibrom die Bezeichnung „Neurinom" vor. Als entsprechende embryonale Elemente kommen die Neurocyten (Kohn, Held) in Betracht, die als gemeinsame Mutterzellen sowohl der Glia- und Ganglienzellen, als auch der Schwann'schen Scheidenzellen gelten. Die Beteiligung des Bindegewebes an dem Aufbau der multiplen Nerventumoren ist nach seiner Ansicht von untergeordneter Bedeutung. Die Fibrombildung und das Vorkommen von Tumoren der Meningen sind vielmehr ein weiterer Ausdruck der Entwicklungsstörung, die sich nächst dem Ektoderm auch auf den benachbarten Mesodermteil erstreckt, der die Anlage für die bindegewebigen Nervenscheiden und die Hirn- und Rückenmarkshäute liefert. Trotzdem der Befund der Neurinombildung bei der Recklinghausen'schen Krankheit auch von anderer Seite (Herxheimer und Roth, Askanazy, Orzechowski und Nowicki) bestätigt werden konnte, so scheint es doch, daß Verocay den Anteil des Bindegewebes an der Geschwulstbildung unterschätzt, da in manchen Fällen (so auch in dem beschriebenen) nur von Fibromen der Nerven gesprochen werden kann. Der Vorschlag von Orzechowski und Nowicki, die Recklinghausen'sche Krankheit als „Neurinomatose" zu bezeichnen, ist daher nicht genügend begründet. Herxheimer und Roth weisen vielmehr darauf hin, daß in den verschiedenen Fällen und an verschiedenen Stellen bald die eine, bald die andere Zellart der Neubildung vorherrschen kann, so daß hier

die Neurofibrome, dort die Neurinome und Fibroneurinome vorherrschen können. Im allgemeinen scheint bei den Hauttumoren mehr das Bindegewebe, bei den Nerventumoren (namentlich des sympathischen Nervensystems) mehr die Schwann'schen Scheidenzellen oder diesen entsprechende Elemente im Vordergrunde zu stehen.

Wenn auch die geschilderte Auffassung Verocays über das Wesen der Recklinghausen'schen Krankheit, wie er selbst bemerkt, rein hypothetisch ist und nur in analogen Verhältnissen eine gewisse Begründung findet, so ist sie doch sehr geeignet, das Verständnis des gesamten Krankheitsbildes zu fördern. Der große Vorteil, den sie bietet, besteht vor allem darin, daß sie uns erlaubt, einen sonst unverständlichen, aus mehreren, scheinbar ganz verschiedenen Komponenten bestehenden Krankheitsprozeß auf eine einheitliche Grundlage zurückzuführen und unter einem einheitlichen Gesichtspunkte zu betrachten. Wie dem auch sei, bedeuten jedenfalls die beiden Arbeiten Verocays (1908 und 1910) einen großen Fortschritt seit dem Erscheinen der v. Recklinghausen'schen Monographie (1882), da durch sie das zunächst abgeschlossene Gebiet der Forschung wieder aktuell und eine neue aussichtsreiche Periode inauguriert wurde, die gewiß auch der Klinik zugute kommen wird. Es ist zu erwarten, daß weitere Untersuchungen in den Bahnen Verocay's mehr Licht in das Dunkel der Pathogenese der Recklinghausen'schen Krankheit bringen werden.

Zum Schluß möge hier eine Einteilung der Recklinghausen'schen Krankheit nach klinischen Gesichtspunkten vorgeschlagen werden. Eine derartige Einteilung ist in Anbetracht der verschiedenen Krankheitsbilder und der erheblichen Ausdehnung der Bezeichnung „Recklinghausen'sche Krankheit" erforderlich, um Mißverständnisse zu verhüten. Ursprünglich hat man bekanntlich unter diesem Namen das klassische Krankheitsbild der Neurofibromatose verstanden, das auf die Symptomentrias: Naevi, Haut- und Nervenfibrome beschränkt wurde. In den letzten Jahren ist aber durch die zahlreichen Arbeiten aus dem Gebiete der pathologischen Anatomie die allgemeine Aufmerksamkeit auf das häufige, gleichzeitige Vorkommen von Tumoren des Zentralnervensystems, der Meningen und von Neurinomen gelenkt worden, so daß es nicht mehr angängig ist, diese Geschwulstbildungen als zufällige Komplikationen der Neurofibromatose zu betrachten. Man muß vielmehr annehmen, daß zwischen diesen zugleich vorkommenden, ganz verschiedenen, pathologischen Veränderungen ein ursächlicher Zusammenhang besteht, der in einer Entwicklungsanomalie zu suchen ist, und daß die multiple Neurofibrombildung nur eine Teilerscheinung der letzteren ist. Es würde sich daher empfehlen, die Bezeichnung: „Recklinghausen'sche Krankheit" als Sammelname für sämtliche vorkommende Krankheitsformen zu betrachten

und die einzelnen Krankheitstypen klinisch nach der Lokalisation der im Vordergrunde stehenden Erscheinungen einzuteilen.

I. Rudimentäre Form;

II. Kutane Form = Dermoneurofibromatose (Neurofibromatose ramulaire, P. Marie);

a) molluscoider Typus;
b) elephantiastischer Typus;

III. Neurofibrome der periph. Nervenstämme (Neurofibromatose tronculaire, P. Marie);

a) allgemein multiple Form;
b) regionär multiple Form (hierzu gehört die plexiforme Neurofibromatose);

IV. Zentrale Form:

a) cerebraler und spinaler Typus (multiple Gliome etc.);
b) radiculärer Typus (Hirnnerven- bzw. Rückenmarkswurzeln);
c) meningealer Typus;

V. Sympathische Form:

a) allgemein multiple Tumoren des Grenzstranges;
b) intestinaler Typus.

Bei dieser klinischen Einteilung kommt zwar nicht zum Ausdruck, welche Art des pathologischen Prozesses vorliegt, ob Fibrom- oder Neurinombildung etc., jedoch dürfte dies auch bezüglich der meist chirurgischen Behandlung belanglos sein. Außerdem ist es im einzelnen Falle nicht möglich, eine solche Entscheidung auf Grund der klinischen Erscheinungen zu treffen.

Nach der vorgeschlagenen Einteilung würde der beschriebene Fall von Recklinghausen'scher Krankheit eine Kombination von drei verschiedenen Krankheitstypen darstellen, nämlich der elephantiastischen, plexiformen und zentralen Form.

---

Zum Schlusse möchte ich Herrn Prof. Dr. v. Bergmann für die Uebernahme des Referates sowie Herrn Dr. Erich Salomon für die Unterstützung bei der Anfertigung der Arbeit meinen besonderen Dank ausdrücken.

# Literaturverzeichnis.


1. Adrian, C.: Ueber Neurofibromatose u. ihre Komplikationen. Beitr. z. Klin. Chir. Bd. 31. 1901.
   Ueber einen bemerkenswerten Fall von Neurofibromatose. Wien. klin. Wschr. Nr. 32. 1902.
   Die multiple Neurofibromatose (Recklinghausen'sche Krankheit). Zentr. Bl. f. d. Grenzgeb. d. Med. u. Chir. Bd. 6. 1903.
2. Albrecht: D. Grundprobleme d. Geschwulstlehre. Frankf. Zschr. f. Path. Bd. 1. 1907.
3. Aschoff: Geschwülste. In Lubarsch-Ostertag: Erg. d. allg. Path. u. path. Anat. d. Mensch. u. d. Tiere. Jg. 5. 1898.
   Lehrbuch d. path. Anat. Jena 1911.
4. Askanazy: Ueber multiple Neurofibrome in der Wand des Magendarmkanals. Tüb. Arb. aus d. Geb. d. path. Anat. Bd. 2. 1899.
   Ueber schwer erkennbare Neurofibromatosen. Ebenda. Bd. 9. 1914.
5. Audry: Sur un cas de neurofibromatose avec scoliose. Ref. in Annales de Derm. et de Syph. 1901.
6. Bazin: cit. n. Adrian.
7. Berblinger: Ein Beitr. z. epith. Genese d. Melanins. Virch. Arch. Bd. 219. 1915.
8. Berggrün: Ein Fall v. allgem. Neurofibromatose. Arch. f. Kinderheilk. Bd. 21. 1897.
9. v. Bergmann: Fall von weicher, lappiger Hautelephantiasis mit weichen Firbomen der Haut v. verschied. Größe u. zahllosen Pigmentflecken. In Handbuch d. prakt. Chir. v. Bergmann-Bruns-Mikulicz. 2. Aufl. 1902. Bd. 1.
10. Billroth: Langenbeck's Arch. f. klin. Chir. IV. 1863.
11. Borst: D. Lehre v. d. Geschwülsten, 1902, Wiesbaden, u. Rückenmarksgeschwülste in Lubarsch u. Ostertag. 1903.
12. Boudet: cit. n. Adrian.
13. Brigidi: Multiple Neurifibrome d. peripher. Haut- u. Muskelnerven m. Fibroma molluscum. Monatsh. f. prakt. Der. Bd. 19. 1897.
14. Briquet u. Chérigé: Ref. Derm. Zentralbl. Bd. 2. S. 302.
15. Brissaud: cit. n. Adrian.
16. Brocq: Traité élém. de Derm. Prat. Paris 1907.
17. Bruns: Ueber das Rankenneurom. Virch. Arch. 1870 u. Beitr. z. klin. Chir., Bd. 8, 1891 u. Arch. f. klin. Chir. Bd. 42. 1892.
18. v. Büngner: Ueber allgem. multiple Neurofibrome d. periph. Nervensystems u. Sympathicus. Arch. f. klin. Chir. Bd. 55. 1897.
19. Cavalié: s. Mossé.
20. Cestan: Neurofibromatose medullaire (Soc. de Neurologie. II. 1900. u. Gaz. des Hôp. 1900.
21. Chauffard: Dermo-fibromatose pigmentaire (ou neurofibromatose généralisée) Soc. méd. des Hôp. de Paris. Bd. 8. 1896.
22. Cherigé: s. Briquet.
23. Collet u. Lacroix: Malformation congénitale de la peau et du crâne avec éléphantiasis. Gaz. Hebd. de méd. et de chir. 1893.
24. Couvelaire: s. P. Marie.

25. Dessauer: cit. n. Adrian.
26. Esmarch u. Kulenkampff: D. elephant. Formen. Hamb. 1885.
27. Feindel: Sur 4 cas de neurofibromatose généralisée. Thèse de Paris. 1896.
Feindel u. Oppenheim: Sur les formes incomplètes de la neurofibromatose (la maladie de Recklinghausen). Arch. gén. de méd. Juli 1898.
28. Feldhus: Unters. ü. d. Fibroma nervorum. d. Haustiere. I. D. Gießen 1909.
29. Garré: Ueber sek. maligne Neurome. Beitr. z. klin. Chir. Bd. 10. 1893.
30. Genersich: Virch. Arch. Bd. 49. 1870.
31. Gernet: cit. n. Adrian.
32. Gerhardt: D. Arch. f. klin. Med. Bd. 21. 1878.
33. Goldmann: Beitr. z. Lehre v. d. Neuromen. Beitr. z. klin. Chir. Bd. 10. 1893.
34. Grahl: Angeborener, ausgedehnter Naevus pigmentosus in Verbindung mit Pigmentflecken im Gehirn. Ziegl. Beitr. Bd. 39. 1900.
35. Hashimoto: Neurofibrome b. Geschwistern. Jahresber. über die Leistungen d. gesamt. Med. 1889 u. Fibroma molluscum ebenda 1892.
36. Haushalter: Un cas de dermo-neurofibromatose compliqué de phénomènes spinaux et de déformation considérable de la colonne vertebrale. Nouv. Iconogr. de la Salpêtrière. 1900.
37. Heller: Virch. Arch. Bd. 44. 1868.
38. Henneberg u. Koch: Ueber „zentrale" Neurofibromatose u. die Geschwülste d. Kleinhirnbrückenwinkels. Arch. f. Psych. u. Nervenkrkh. Bd. 36. 1903.
39. Herczell: Ueber Fibrome u. Sarcome d. periph. Nerven. Ziegl. Beitr. Bd. 8. 1890.
40. Herxheimer u. Roth: Zum Studium d. Recklinghausen'schen Neurofibromatose. Ziegl. Beitr. Bd. 58. 1914.
41. Hesselbach: cit. n. v. Recklinghausen.
42. Heuer: Ein Fall von ausgedehntem schwimmhosenartigem Naevus pigmentosus pilosus congenitus mit Hämatom d. Rückens u. Spina bifida occulta. Seine Beziehung zur v. Recklingh. Krkh. Bruns' Beitr. zur klin. Chir. Heft 2. Bd. 104. 1917.
43. Hoisnard: cit. n. Adrian.
44. Jacobson: Ueber multiple Neurofibromatose mit sarcomatöser Entartung. I. D. Breslau. 1912.
45. Jacqueau: Névrome plexiforme de la paupière. Arch. prov. de chir. 1896.
46. Jadassohn: 1. Fibrome der Haut usw. In Ebstein u. Schwalbe: Handb. d. prakt. Med. 1901. Bd. 3.
Jadassohn u. Werner: 2. Systematisierte Naevi. Arch. f. Derm. Bd. 33. 1895.
47. Jarisch: Hautkrankheiten. 1900. In Notnagel's: Spez. Path. u. Therap.
48. Jordan: Path. anat. Beitr. z. Eleph. congenita. Ziegl. Beitr. Bd. 40. 1890.
49. Kaufmann: Lehrbuch der spez. path. Anat. Bd. 2. 6. Aufl. 1910.
50. Kaulbach: Ein Fall von multipler Neurofibromatose d. periph. Nervensystems, comb. mit Fibromen d. Nervenwurzeln, Gliomen des Rückenmarks u. Sarcomen der Dua mater. I. D. Marburg. 1906.
51. Kenéz: Mit Fibrolysin behandelter und geheilter Fall multipler Neurofibrome. D. Med. Wschr. Nr. 3. 1917.
52. Knoblauch: De neuromate et gangliis accessoriis I. D. Heidelberg. 1843. (Ref. bei v. Recklinghausen.)

53. Koch: s. Henneberg.
54. Kolepke: Ueber 2 Fälle multipler Neurofibrome (Ref. Jahresb. ü. die Leistungen a. d. Geb. d. Neurologie u. Psych.). 1913.
55. Kölplin: cit. n. Adrian.
56. Königsdorf: Ein Fall von Fibroma molluscum multiplex. I. D. Würzburg. 1889.
57. Kriege: Ueber das Verhalten der Nervenfasern in den multiplen Fibromen der Haut und in den Neuromen. Virch. Arch. Bd. 108.
58. Kullenkampff: s. Esmarch.
59. Lacroix: s. Collet.
60. Lamy: Traité de Méd. Bd. 4 (Enriquez, Laffitte, Bergé, Lamy). Paris. 1909.
61. Landowski: Fibromes mous de la peau. — Fibromes des nerfs. Pigmentation cutanée „généralisée". Gaz. des Hôp. 1894.
62. Lange: Die Rolle der Heredität in d. Aetiologie d. Neurofibrome, Fibromata mollusca, elephantiasis congenita. I. D. Leipzig. 1906.
63. Levy u. Ovise: cit n. Adrian.
64. Lewandowski: Handbuch d. Neurologie. Bd. 2. 1911.
65. Marchand: D. plexiforme Neurom. Virch. Arch. Bd. 70. 1877.
66. Marie, P.: Leçon de Clinique Médicale (Hôtel-Dieu). 1894—95. Paris. 1896.
La Pratique Neurologique. Paris. 1911.
Marie, P. u. Couvelaire: Neurofibromatose généralisée. Soc. méd. des Hôp. de Paris. vol. 16. 1899 und Nouvelle Icon. de la Salpêtrière. 1900.
67. Mathies: Vier familiäre Fälle multipler Neuromyxofibrosarcomatose. Zschr. f. klin. Med. Bd. 77.
68. du Mesnil: Beitr. z. Anatomie u. Aetiolog. einiger Hautkrankheiten. Verh. d. phys.-med. Ges. in Würzburg. Bd. 24. 1870.
69. Minerbi u. Tedeschi: cit n. Lamy.
70. Modrzejeweski: Multiple angeborene Fibromata mollusca. Berl. klin. Wschr. Nr. 42. 1882.
71. Mossé u. Cavalié: Neurofibromatose centrale du cervelet et de la base de l'encephale. Arch. de Neurol. 1897.
72. Mott: Remarks on a peculiar form of Tumor of the Ski denominated „Pachydermatocele". Medico-chirur. Transactions. Bd. 37. 1857.
73. Nélaton: Molluscum elephantiasique. Gaz. d. Hôp. Nr. 17 u. 18. 1865.
74. Nowicki: s. Orzechewski.
75. Oppenheim: Lehrbuch der Nervenkrankheiten. 6. Aufl. 1913.
Oppenheim u. Feindel: s. Feindel.
76. Orzechewski u. Nowicki: Zur Pathogenese u. path. Anat. d. multiplen Neurofibrome u. d. Sclerosis tuberosa. Zschr. f. d. ges. Neurologie u. Psych. Bd. 11.
77. v. Ortenberg: Zwei seltene auf dem Balkan beobachtete Geschwulstformen. Feldärztl. Beil. d. Münch. Med. Wochenschr. Nr. 44. 1917.
78. Ouvry: cit. n. Adrian.
79. Ovise: s. Levi.
80. Pauly u. Roubier: Maladie de Recklinghausen et la tubercoulose pulmonaire. Lyon médical. Bd. 109. 1907.
81. Peters, Fr.: Ueber Rankenneurome am Rinderherzen. I. D. Gießen. 1910.
82. Philippson: Beitr. z. Lehre vom Fibroma molluscum. Virch. Arch. Bd. 110. 1887.
83. Pomorski: Ein Fall v. Rankenneurom der Intercostalnerven, Fibroma molluscum u. Neurofibroma. I. D. Greifswald 1887 u. Virch. Arch. Bd. 111. 1888.

84. Posthumus: Ein Fall v. Fibroma nervorum. I. D. Freiburg 1900.
85. v. Recklinghausen: Ueber die multiplen Fibrome der Haut und ihre Beziehung z. d. multiplen Neuromen. Festschrift f. Virchow. Berlin 1882.
86. Reichmann: Ueber einen operativ geheilten Fall von mehrfachen Rückenmarksgeschwülsten bei Recklinghaus. Krankheit. D. Zschrt. f. Nervenheilkunde. Bd. 44.
87. Raymond: La neurofibro-sarcomatose, variété particulière de sarcomatose primitive du système nerveux. Sem. méd. 1903.
88. Ribbert: Geschwulstlehre. 1904. Bonn, u. Neurom in Eulenburg's Real-Enzyklopädie. 3. A. Bd. 17.
89. Riesenfeld: Fall multipler Neurome. I. D. Würzburg 1876.
90. Rille: Fibroma molluscum. Ref. in Wiener klin. Wschr. 1904, Nr. 30.
91. Roubier: s. Pauly.
92. Rump: cit. n. v. Recklinghausen.
93. Salomon, Erich: Neur. Zbl. 1911.
93a. Schlesinger: Beitr. z. Klin. d. Rückenmarks- u. Wirbeltumoren. Jena 1898.
94. Schmauß u. Herxheimer: Grundriß d. path. Anat. 1915.
95. Scholl: Ueber abortive Formen d. Recklingh. Krankh. I. D. Straßburg. 1915.
96. Soldan: Ueber die Beziehungen der Pigmentmäler zur Neurofibromatose. Arch. f. klin. Chir. Bd. 59. 1899.
97. Sorgo: Sitzungsbericht d. Ges. f. Inn. Med. in Wien. (Zentr. Bl. f. Inn. Med. 1902.
Zur Histologie u. Klinik d. Neurofibrome nebst Bemerk. über das Verhalt. d. Patellarreflexe bei Querschnittsläsionen des Rückenmarks im unteren Brustmarke. Virch. Arch. Bd. 170. 1902.
98. Soyka: Ueber d. Bau u. d. Stellung d. multiplen Neurome. Prag. Viertelj. Schr. f. d. prakt. Heilkunde. 1877. Bd. 34.
99. Sternberg: Beitr. z. Kenntnis der sogenannten Geschwülste des Nerv. accusticus. Zschr. f. Heilkunde. 1900. Bd. 31.
100. Strube: Ueber eine Kombination allgem. Neurofibromatose mit Gliom d. Rückenmarks. Virch. Archiv. Bd. 151. 1898.
101. Tedeschi: s. Minervi.
102. Tibièrge: Note sur un cas de maladie de Recklinghausen (Neurofibromatose généralisée), sans fibromes cutanés, ni fibromes nerveux. Bull. d. l. Soc. des Hôp. vol. 15. 1898.
103. Thilestus: cit. n. v. Recklinghausen.
104. Thomson: Ueber Neurome u. Neurofibromata. Edinburg 1900.
105. Verneuil: Archives generales de méd. 1861.
106. Verocay: Multiple Geschwülste als Systemerkrankung am nervösen Apparate. Festschrift für H. Chiari. Wien-Leipzig 1908.
Zur Kenntnis der Neurofibrome. Ziegl. Beitr. Bd. 48. 1910.
107. Virchow: Die krankhaften Geschwülste. 1865.
108. Volkmann: Beitr. z. klin. Chir. 1875.
109. Wegelin: Ueber Rankenneurome. Frankf. Zschr. f. Path. Bd. 2. 1909.
110. Weil: Fibro-molluscum congénital du crâne implanté sur le sinus longitudinal supérieur. Gaz. Hept. du méd. et de chir. 1898.
111. Westphalen: Multiple Fibrome der Haut und der Nerven mit Uebergang in Sarcom und mit Metastasenbildung. Virch. Arch. 110. 1887.
Multiple Fibrome der Haut, der Nerven und Ganglien mit Uebergang in Sarcom. Ebenda. Bd. 114. 1888.
112. Ziegler: Allgem. und spez. Anat. 1901.

# Lebenslauf.

Ich, Boleslaw Hanasz, kath. Konfession, bin am 29. Juli 1890 zu Strelno, Prov. Posen, geboren. Nach Besuch der Kgl. Gymnasien in Posen (Auguste Viktoria G.) und in Schrimm a. W., wo ich die Reifeprüfung i. J. 1910 bestand, widmete ich mich dem Studium der Medizin und studierte an den Universitäten München 5, Kiel 2, Straßburg 3 Sem. Am 6. November 1915 bestand ich in München das ärztliche Staatsexamen. Ich wurde darauf zum Militärdienst eingezogen. Nach Abschluß der militärischen Ausbildungszeit war ich als Feldunterarzt an verschiedenen Lazaretten und bei der Truppe tätig. Zurzeit gehöre ich einem Lazarett im Gen.-Gouv. Belgien an.

Während meiner Studienzeit hörte ich die Vorlesungen folgender Herren Professoren und Dozenten:

in Kiel: Dieterici, Harries, Hensen, v. Korff, Küster, Meves, Graf v. Spee, Wüst;

in Straßburg: Blum, Braun, Chiari, Czerny, Ehret, Ewald, Fehling, Freund, Fuchs, Gildemeister, Goette, Guleke, Hertel, Hofmeister, Ledderhose, Madelung, Salge, Schickele, Schmiedeberg, Spiro, Stolz, Schwalbe, v. Tabora, Uhlenhuth, Weidenreich, Wenckebach, Wollenberg;

in München: Ach, Amann, v. Angerer, v. Baeyer, Borst, Döderlein, Emmerich, v. Goebel, Grashey, v. Gruber, Heilner, Heine, v. Hess, Hueck, Isserlin, Kämmerer, Kraepelin, Lange, May, v. Müller, H. Neumayer, v. Pfaundler, v. Romberg, Rückert, Schmincke, v. Tappeiner, v. Zumbusch.

Allen meinen hochverehrten Lehrern spreche ich auch an dieser Stelle meinen herzlichsten Dank aus.